ANATOMIE PATHOLOGIQUE

DES

OSTÉITES

TRAVAUX DU MÊME AUTEUR

De la Trachéotomie, dite en un seul temps — *Bulletin général de Thérapeutique*, nos des 30 mai, 15 juin, 30 juin 1879.

Des Tubercules de la Mamelle — Thèse de Paris 1881.

Article Rectum — *Nouveau Dictionnaire de médecine et de chirurgie pratique* (en collaboration avec M. le professeur Gosselin). 1881.

Sur l'Absorption par le péritoine, notions anatomiques et physiologiques tirées de la recherche des voies parcourues par les substances absorbées dans l'animal vivant, par MM. L. Dubar et Ch. Remy. (*Journal de l'Anatomie et de la Physiologie,* de M. Ch. Robin. 1882.)

Articles Trachée et Trachéotomie, du *Nouveau Dictionnaire de médecine et de chirurgie pratiques*. 1883.

Communications à la Société anatomique. 1877 à 1880.

ANATOMIE PATHOLOGIQUE

DES

OSTÉITES

Par le Docteur L. DUBAR

PROFESSEUR AGRÉGÉ A LA FACULTE DE MÉDECINE
ET CHIRURGIEN DES HOPITAUX DE LILLE
ANCIEN INTERNE DES HOPITAUX DE PARIS
LAURÉAT DE L'INSTITUT (ACADÉMIE DES SCIENCES)
DE LA SOCIÉTÉ DE CHIRURGIE ET DE LA FACULTÉ DE MÉDECINE
MEMBRE DE LA SOCIÉTÉ ANATOMIQUE

AVEC SEPT PLANCHES LITHOGRAPHIÉES
dont quatre en chromo.

PARIS
LIBRAIRIE J.-B. BAILLIÈRE ET FILS
Rue Hautefeuille, 19
(PRÈS LE BOULEVARD SAINT-GERMAIN)

1883

TABLE DES MATIÈRES

PAGES

INTRODUCTION 5

DIVISION 7

Première Partie.

CHAPITRE Ier. — HISTORIQUE 11

CHAPITRE II. — Considérations sur l'anatomie normale et le développement des os 12

CHAPITRE III. — Ostéite traumatique 19

Deuxième Partie

CHAPITRE Ier. — Ostéites simples 39
Ostéites diffuses de croissance 39
Ostéites circonscrites 58

CHAPITRE II. — Ostéites diathésiques 61
Ostéites rhumatismales 61
Ostéites syphilitiques 66
chez l'adulte 66
chez l'enfant 75
Ostéites strummeuses et tuberculeuses . . . 82

CHAPITRE III. — Ostéites résultant de l'action sur l'organisme de certaines substances nuisibles ou survenant dans le cours des maladies infectieuses 100

CHAPITRE IV. — Ostéite dite nerveuse 109

INDEX BIBLIOGRAPHIQUE 113

INDICATIONS DES PLANCHES 125

INTRODUCTION

Une question se pose au début de ce travail : Qu'allons nous décrire sous le nom d'ostéite ?

Les premiers auteurs qui se sont servis de ce mot, l'employaient dans un sens restreint. Par ostéite, ils entendaient l'inflammation du tissu osseux, de la substance osseuse. Ils mentionnaient à part, sous la dénomination de périostite, de médullite ou myélite, l'inflammation du périoste ou de la moelle des os. Néanmoins on trouve déjà signalée dans les travaux de Gerdy la coïncidence de la périostite et de la médullite avec l'ostéite. Peu à peu l'observation anatomo-pathologique vint démontrer que l'inflammation isolée des trois parties constituantes de l'os, périoste, tissu osseux proprement dit et moelle osseuse, était l'exception, tandis que l'inflammation simultanée du périoste et du tissu osseux d'un part, du tissu osseux et de la moelle d'autre part, était la règle. On en vint à décrire des ostéo-périostites et des ostéomyélites. Enfin les auteurs contemporains, se basant sur des considérations tirées de la structure normale des os, de l'existence de l'inflammation ou de ses conséquences dans toute l'épaisseur de l'os, depuis le périoste jusqu'à la moelle, ont une tendance de plus en plus marquée à faire rentrer dans l'ostéite les inflammations de toutes les parties constituantes de l'os,

L'absence de localisation n'est pas propre à l'inflammation des os. Nous pourrions en trouver de nombreux exemples dans d'autres organes. Ne sait-on pas en effet que pour le cœur il est rare de rencontrer une endocardite ou une péricardite simple sans altération du tissu musculaire interposé entre ces deux séreuses, et que l'endo-péricardite est une affection fréquente. Dans le rein, les lésions isolées des épithéliums, des tubes urinifères ou du tissu conjonctif interstitiel ne sont elles pas exceptionnelles, en comparaison des altérations simultanées de ces deux éléments constitutifs de la substance rénale.

D'autres organes se prêteraient à des considérations analogues. Les vaisseaux sont généralement les agents les plus actifs de cette transmission de l'inflammation. Dans les os, outre les vaisseaux très nombreux, il y a des éléments cellulaires sous le périoste, dans l'épaisseur du tissu osseux et dans la moelle, qui réagissent vivement sous l'influence de de l'irritation, prolifèrent et contribuent pour une large part à l'extension du processus inflammatoire.

Les cliniciens et les anatomo-pathologistes sont unanimes aujourd'hui à reconnaître qu'il faut considérer l'ostéite comme une inflammation atteignant toutes les parties constituantes de l'os à des degrés divers. MM. Gosselin, Terrier, Lannelongue, Cornil et Ranvier ont consacré cette manière d'envisager l'ostéite. Nous appuyant sur leur autorité, nous n'éprouvons donc aucun embarras à déclarer que nous décrirons, à propos de l'ostéite, l'inflammation de toutes les parties entrant dans la constitution de l'os.

DIVISION

L'ostéite ainsi comprise devient un sujet très vaste. Nous avons dû rechercher une classification des nombreuses variétés de l'inflammation osseuse, qui permît au lecteur d'embrasser facilement l'affection dans son ensemble et de trouver une description isolée et aussi complète que possible de chaque variété. Nous aurions voulu prendre comme base de cette classification des caractères purement anatomiques. Mais nous avons dû renoncer à cette idée. La plupart des ostéites se modifient souvent en effet au cours de leur évolution. Une variété anatomique peut ainsi se transformer en une autre très différente. Plusieurs variétés enfin peuvent se rencontrer simultanément sur un même os. Il aurait donc fallu séparer souvent ce qui est naturellement réuni, et certaines altérations des os auraient perdu ainsi leur véritable physionomie. Les défectuosités d'une pareille division se seraient surtout fait sentir pour l'ostéite des adolescents, dont les travaux modernes ont si bien mis en lumière les lésions successives et si variées qu'elle peut produire dans les os jusqu'à un âge très avancé.

Exposer dans un même chapitre les lésions primitives et toutes les altérations prochaines et éloignées de cette variété s'imposait à nous.

Nous nous sommes donc décidé à prendre de larges divisions étiologiques ; mais, dans les grands chapitres ainsi établis, nous nous sommes efforcé de grouper les variétés anatomiques qui présentent des lésions sinon semblables, au moins connexes.

Dans l'exposé qui va suivre, nous accordons une grande importance

aux lésions visibles à l'œil nu, tout en exposant avec soin les altérations révélées par le microscope, dont nous aurons à discuter la valeur.

Nous divisons notre sujet en deux parties :

PREMIÈRE PARTIE

La première partie comprendra trois chapitres :

Chapitre Ier. — Le premier chapitre sera consacré à l'exposé d'un *historique* très rapide de l'ostéite. Nous compléterons en effet l'histoire des ostéites à propos de chaque variété.

Chapitre II. — Quelques considérations succinctes d'*Anatomie normale et de développement* nous ont paru nécessaires pour rendre plus facile la compréhension des lésions anatomiques et histologiques.

Chapitre III.—Dans ce chapitre nous étudierons l'*ostéite traumatique*.

DEUXIÈME PARTIE

La deuxième partie comprendra l'étude anatomo-pathologique des ostéites spontanées. Elle comptera quatre chapitres :

Chapitre Ier. — Nous donnons aux variétés d'ostéites contenues dans ce chapitre le nom d'*ostéites simples*, pour les distinguer des variétés décrites dans les chapitres suivants.

Dans ces ostéites simples, nons établirons les divisions suivantes :

A. — Ostéites diffuses de l'Adolescence
B. — Ostéites circonscrites.

Chapitre II. — Il comprend la grande classe des *ostéites diathésiques*, parmi lesquelles nous distinguerons :

A. — Ostéites rhumatismales.
B. — Ostéites syphilitiques.

a. — chez l'adulte.
b. — chez l'enfant.

C. — Ostéites strummeuses et tuberculeuses.
a. — Tubercule des os ou Ostéite tuberculeuse.
b. — Carie ou Ostéite carieuse.
c. — Spina ventosa ou Ostéite bulleuse.

Chapitre III. — Des ostéites résultant de l'action sur l'organisme de certaines substances nuisibles ou survenant dans le cours des maladies infectieuses.

Chapitre IV. — Nous signalerons rapidement les altérations rapportées à l'ostéite qui surviennent *sous l'influence d'une altération du système nerveux.*

Avant d'entrer en matière, nous adressons tous nos remerciements à MM. Fournier, Lannelongue, Kiener et Poulet, pour l'empressement avec lequel ils ont bien voulu mettre leurs collections particulières à notre disposition. Les enseignements que nous y avons puisés nous ont été très précieux pour mener à bonne fin ce travail.

Certaines pièces et préparations microscopiques nous ont paru utiles à reproduire. Elles permettront au lecteur de suivre avec plus d'intérêt nos descriptions.

PREMIÈRE PARTIE

CHAPITRE Ier.

HISTORIQUE

Pendant longtemps la plupart des affections du tissu osseux furent confondues sous le nom de carie. Les auteurs ne faisaient de distinction que pour certaines altérations caractérisées par une sorte de boursouflement de l'os, auxquelles ils donnaient le nom de spina ventosa. En 1774, Louis sépare la nécrose de la carie et du spina ventosa. En 1818, Crampton décrit la périostite. Quant à l'os proprement dit, on ne croit pas qu'il puisse être atteint d'inflammation, comme les parties molles. C'est Gerdy qui, en 1836, démontre la possibilité de l'inflammation de la substance osseuse. Il crée pour la caractériser le mot ostéite, trace de main de maître les caractères objectifs de l'ostéite traumatique et pose les premiers fondements de l'étude anatomo-pathologique des ostéites spontanées. A partir de cette époque, la connaissance des affections osseuses entre dans une voie vraiment scientifique. Les auteurs cherchent à distinguer ce qui est inflammation et ce qui est tumeur dans les os.

Cependant la classe des ostéites spontanées renfermait bien des faits dont l'interprétation restait obscure et douteuse. Un grand nombre de maladies inflammatoires et nécrosiques des os chez l'adulte restaient sans explication précise. Chassaignac avait à la vérité décrit l'abcès sous-périostique et l'ostéomyélite spontanée ; mais le lien qui unissait ces affections rencontrées pendant la première période de la

vie, à des maladies osseuses de l'adulte avait échappé aux observateurs ; MM. Gosselin, Trelat et Lannelongue ont bien montré cette filiation et jeté un jour lumineux sur un grand nombre de maladies prétendues spontanées des os.

Les ostéites diathésiques d'autre part étaient l'objet de persévérantes recherches. Aux caractères anatomo-pathologiques visibles à l'œil nu, seuls invoqués pendant longtemps par les auteurs, sont venus s'ajouter les caractères microscopiques au moyen desquels on cherche aujourd'hui à préciser nettement la nature de chaque variété de ces maladies. Déjà d'importants et précieux résultats sont acquis. Plus d'un point néanmoins prête encore à controverse.

Nous n'avons voulu marquer ici que les dates les plus importantes et les principales étapes de l'histoire anatomo-pathologique de l'ostéite. Un historique plus étendu trouvera sa place en tête de chaque variété d'ostéite dont nous allons aborder l'étude.

CHAPITRE II.

QUELQUES CONSIDÉRATIONS SUR L'ANATOMIE NORMALE ET LE DÉVELOPPEMENT DES OS

Nous nous bornerons ici à quelques considérations de texture et de développement des os, indispensables pour l'intelligence des modifications que subissent ces organes sous l'influence de l'inflammation. On distingue dans le squelette trois variétés d'os : des os longs, des os courts et des os plats. Les os longs se composent de trois parties : une portion intermédiaire ou diaphyse, comprise entre deux extrémités renflées ou épiphyses, qui, dans une étendue variable, sont recouvertes par une lame de cartilage (cartilage d'encroûtement ou cartilage articulaire). Sur une coupe longitudinale d'un os long on trouve une cavité centrale ou canal médullaire, régnant dans la plus grande étendue de la diaphyse ; en dehors et de chaque

côté de ce canal médullaire, une couche de tissu osseux dense, assez épaisse (substance compacte); plus excentriquement encore, une lame fibreuse présentant avec l'os une adhérence variable suivant les sujets et suivant les âges, c'est le périoste. Au niveau des épiphyses, l'os présente une disposition lacunaire : ce sont des cavités de dimensions variables, communiquant les unes avec les autres et limitées par des trabécules osseuses (tissu spongieux). Cette masse de tissu osseux, d'apparence celluleuse, est enveloppée par une lamelle assez mince de tissu compacte, qui se continue avec le tissu compacte de la diaphyse. Au-dessous du cartilage d'encroûtement, cette lamelle compacte n'a pas plus d'un millimètre d'épaisseur. A l'union de l'épiphyse avec la diaphyse, les trabécules du tissu spongieux deviennent de plus en plus minces et déliées, et finissent par former un réticulum très élégant aux deux extrémités du canal médullaire (tissu réticulaire).

Telle est la conformation intérieure d'un os adulte. Mais dans les os long en voie de croissance, la diaphyse est séparée de l'épiphyse par une couche de cartilage appelé *cartilage de conjugaison ou dia-épiphysaire*, aux dépens duquel se fait l'accroissement de l'os en longueur. Entre ce cartilage et l'extrémité du canal médullaire existe une masse plus ou moins importante de tissu spongieux et réticulaire, c'est le *bulbe de l'os* (Lannelongue).

Les os courts présentent une disposition identique aux épiphyses des os longs. Ils sont formés par du tissu spongieux entouré de toutes parts par une mince couche de tissu compacte, supportant une ou plusieurs lamelles de cartilage articulaire.

Les os plats sont constitués par deux lames ou tables de tissu compacte comprenant entre elles une couche de tissu spongieux. Dans les os du crâne, ce tissu spongieux prend le nom de diploé et est parcouru par des canaux veineux de grandes dimensions.

En résumé, tout os se compose de trois parties distinctes : 1° du périoste; 2° de tissu compacte ; 3° de tissu spongieux (le canal médullaire des os longs pouvant être considéré comme une cellule du tissu spongieux très agrandie). Mais le tissu osseux, qu'il constitue les parois du canal médullaire ou les trabécules limitant les cellules du tissu spongieux, présente partout la même stucture. Aussi, dans le rapide exposé de la structure des os qui va suivre, nous aurons seulement à envisager successivement : A. le *périoste;* B. le *tissu*

osseux; C. la substance que l'on rencontre dans le canal médullaire et dans les cellules du tissu spongieux, la *moelle osseuse.*

A. Périoste. — C'est une membrane fibro-élastique et vasculaire dans sa partie externe, cellulaire dans sa partie interne en rapport avec l'os. La couche externe montre sur des coupes microscopiques des faisceaux de fibres lamineuses et de fibres élastiques, entre lesquels on aperçoit quelques cellules rares du tissu conjonctif. Cette couche renferme un très grand nombre de fines artérioles, de capillaires et de veinules. Les capillaires la traversent pour se distribuer à la substance osseuse. La couche interne, couche ostéogène d'Ollier, est formée par une substance amorphe demi-liquide dans laquelle existent de nombreuses cellules, médullocèles, ostéoblastes. C'est principalement pendant la période d'accroissement des os que les éléments cellulaires sont nombreux. Chez l'adulte il n'en existe qu'un petit nombre, susceptibles de se multiplier dans des proportions considérables sous l'influence de l'inflammation.

B. Tissu osseux.— Le tissu osseux présente une coloration blanc-mat et une grande dureté à l'état normal. Sur des coupes microscopiques, on constate que sa substance n'est pas homogène, mais présente une disposition lamellaire. La répartition de ces lamelles est variable suivant l'espèce d'os que l'on observe. Dans la diaphyse des os longs il existe trois systèmes de lamelles, deux périphériques et un intermédiaire. Le périphérique externe est formé par un certain nombre de lamelles sous-jacentes au périoste ; le périphérique interne entoure le canal médullaire. Les systèmes intermédiaires, très nombreux, très importants, circonscrivent les canaux de Havers ou canaux vasculaires des os. Ils ont comme eux une direction générale longitudinale. Dans les os plats, les systèmes lamellaires rayonnent du centre vers la périphérie. Dans les os courts, leur disposition est irrégulière.

Les systèmes lamellaires des canaux de Havers sont les plus intéressants à étudier. Il existe en moyenne 8 à 15 lamelles autour de chaque canalicule vasculaire, et ces lamelles ont une épaisseur de 5 à 11 μ (1). Elles sont disposées excentriquement les unes aux autres

(1) La lettre μ signifie millième de millimètre.

par rapport au canal de Havers et se touchent toutes par leurs faces (par leurs bords sur une coupe).

Les canaux de Havers, très nombreux, contiennent des vaisseaux capillaires qui communiquent, d'une part, avec les vaisseaux du périoste et, d'autre part, avec les vaisseaux de la moelle ou des espaces médullaires. Dans les épiphyses, ces capillaires pénètrent dans la lamelle compacte sous-cartilagineuse, mais ne se prolongent pas dans le cartilage. Ils se recourbent en anse pour suivre ultérieurement un trajet rétrograde. On rencontre le plus souvent un seul capillaire par canalicule, exceptionnellement il en existe deux. Entre le capillaire et les lamelles osseuses qui forment la paroi du canalicule de Havers, on trouve des cellules du tissu conjonctif, des médullocèles et des cellules graisseuses. Le contenu et les dimensions des canaux de Havers sont d'ailleurs assez variables sur le même sujet. Mais il existe surtout, suivant les âges, des variations sur lesquelles nous devons insister.

Les canaux de Havers, très larges pendant les premières années, vont en diminuant de calibre jusqu'à l'âge adulte. Il est facile de vérifier le fait. Prenons, par exemple, deux fémurs, l'un d'enfant, l'autre d'adulte. Faisons-leur subir les mêmes préparations, de manière à obtenir des coupes transversales de la diaphyse que nous examinons au microscope. Mesurons alors le diamètre de tous les canaux de Havers siégeant sur une ligne tracée d'avance sur la lamelle de la préparation depuis le canal médullaire jusqu'à la surface de l'os. La moyenne de ces mensurations de l'os adulte, comparée à celle des mensurations de l'os d'enfant, nous permettra d'apprécier facilement que d'une manière générale les canalicules de Havers sont plus étroits chez l'adulte que dans le jeune âge. Voici les résultats d'un certain nombre de mensurations que nous avons prises dans ces conditions sur des coupes de fémur d'un homme de 30 ans et d'un enfant de 4 ans. Le diamètre moyen des canalicules de Havers chez l'homme de 30 ans a varié de 20 μ à 40 μ. Celui des canaux de Havers de l'enfant de 4 ans a oscillé, au contraire, entre 30 μ. et 80 μ.

Le contenu de ces canalicules n'est pas moins différent chez l'enfant et chez l'adulte. Pendant toute la période de croissance, les éléments cellulaires actifs sont nombreux entre les capillaires et la paroi osseuse. On y trouve des médullocèles, des ostéoblastes, et un certain nombre de ces grandes cellules à noyaux nombreux que M. Charles Robin a appelées *myéoplaxes*. Il existe très peu de cellules adipeuses. Chez

l'adulte, au contraire, les éléments cellulaires, beaucoup moins nombreux, ont une tendance marquée à revêtir des formes d'organisation plus avancée ou à être envahis par la graisse. Les cellules embryonnaires ont presque complètement disparu. Elles se sont transformées en cellules fibro-plastiques et en fibres de tissu conjonctif, qui relient le capillaire à la paroi osseuse du conduit. On trouve quelques médullocèles et des cellules adipeuses. Mais ce qu'il faut bien savoir, c'est que ces éléments ainsi métamorphosés peuvent, sous l'influence de l'inflammation, faire retour à leur état primitif et se multiplier activement.

Pour compléter la structure du tissu osseux, il nous reste à signaler les ostéoplastes et leur contenu. Les ostéoplastes sont de petites cavités creusées dans l'épaisseur des lamelles osseuses, et communiquant les unes avec les autres par un réseau extrêmement fin de canalicules. Elles présentent une forme aplatie, lenticulaire, et mesurent dans leur plus grand diamètre 20 à 30 μ. Chaque ostéoplaste contient une cellule, cellule osseuse ou cellule de Virchow (Kœlliker).

C. Moelle osseuse. — C'est un tissu de consistance molle, qui présente des aspects variables suivant l'âge et suivant les os dans lesquels on l'observe. On en distingue, d'après l'aspect extérieur et le mode de constitution, deux variétés : la moelle *rouge* et la moelle *jaune*.

La *moelle rouge* ou fœtale se trouve dans tous les os, pendant la période de développement. Elle reste rouge pendant toute la vie, dans certains os, tels que le corps des vertèbres, le sternum, le sacrum. Elle est formée par une substance amorphe très abondante, par des médullocèles très nombreuses, des myéloplaxes, des éléments fibroplastiques. Sa vascularité est très prononcée.

La *moelle jaune* (moelle graisseuse ou adipeuse de MM. Gosselin et Regnauld) forme la moelle de la plupart des os chez l'adulte. Les cellules adipeuses s'y rencontrent en grand nombre et deviennent pour ainsi dire l'élément fondamental du tissu. Des éléments fibroplastiques, des fibres de tissu conjonctif accompagnent les vaisseaux. Les médullocèles sont peu nombreuses. Tous ces éléments sont reliés par une substance amorphe d'apparence granuleuse. La moelle jaune est peu vasculaire.

Des considérations anatomiques qui précèdent, nous tirons ces importantes déductions :

1° Les vaisseaux du périoste, de la moelle et des canaux de Havers forment un système d'irrigation dont toutes les parties sont dépendantes les unes des autres. Tous ces vaisseaux sont entourés de cellules sous le périoste, dans les canaux de Havers et dans le tissu médullaire. Cette continuité vasculaire et cellulaire dans toutes les parties constituantes de l'os, explique la propagation facile des inflammations par voisinage, et fait déjà soupçonner que les phlegmasies resteront rarement cantonnées dans telle ou telle partie limitée de l'os.

2° La vascularité plus grande de la moelle et du périoste, l'abondance des éléments cellulaires dans les larges canaux de Havers, pendant la période d'accroissement des os, disposent ces organes à l'inflammation et à la diffusion rapide de l'inflammation. A cette époque de la vie, la proposition imagée de M. Ranvier : « l'os baignant dans la moelle », est parfaitement juste. Plus tard, dans les os adultes, cette comparaison est beaucoup moins vraie. Sous le périosto et dans les canaux de Havers étroits, il n'y a plus alors que de rares cellules actives (médullocèles) ; les autres sont des cellules fibro-plastiques et adipeuses. Le périoste est adhérent à l'os et a perdu de sa vascularité. Néanmoins l'inflammation, plus difficile à se produire, pourra rendre toutes ces cellules à l'activité, en amener la multiplication et agrandir les canalicules de Havers. L'os sera ramené, dans toute la zone enflammée, à l'état où il so trouvait pendant la période d'accroissement.

Ajoutons aux notions d'anatomie normale qui précèdent quelques mots sur le développement du tissu osseux et nous serons en possession des éléments nécessaires pour saisir facilement les phénomènes de destruction et de réparation osseuse, qui accompagnent l'ostéite.

Nous voulons ici attirer particulièrement l'attention sur deux points : sur la manière dont se fait le dépôt de la substance osseuse et sur les conditions dans lesquelles s'effectue la destruction du cartilage auquel l'os se substitue.

Quel que soit le point où la substance osseuso se développe, qu'il s'agisse d'un premier point d'ossification chez l'embryon, sous le périoste, dans le cartilage, dans lo tissu fibreux des os de la voûte crânienne, ou bien d'une partie osseuse qui se surajoute à un os ancien chez l'adulte, le travail d'ossification est toujours précédé par l'appa-

rition de vaisseaux et d'éléments cellulaires dans l'endroit où va se déposer de la matière osseuse. Pour les lamelles, qui se développent sous le périoste, les capillaires viennent de cette membrane ; pour l'os, qui se forme dans la diaphyse des os longs, les capillaires tirent leur origine des espaces médullaires des lamelles périostiques. Ils pénètrent dans la masse cartilagineuse qui, à l'état fœtal, forme la diaphyse et l'envahissent de proche en proche. Ces bourgeons vasculaires sont toujours accompagnés de nombreux éléments cellulaires. Pour le point osseux central des épiphyses, vaisseaux et cellules viennent habituellement des espaces médullaires de la diaphyse après avoir traversé le cartilage de conjugaison. Enfin dans le tissu fibreux, c'est encore l'apparition de vaisseaux et de cellules que l'on observe à l'origine de l'ossification.

Quelles sont ces cellules qui accompagnent les vaisseaux partout où ils se portent ? Gegenbaur leur a donné le nom d'*ostéoblastes*. Ce sont des cellules de 15 à 20 μ, avec un noyau arrondi à leur centre, plus volumineuses que les cellules embryonnaires, et différant des médullocèles et des leucocytes par leur forme, leur dimension et leurs réactions. Elles méritent de conserver le nom d'ostéoblastes, car partout où ces cellules apparaissent, on ne tarde pas à voir se déposer de la substance osseuse. Cette substance osseuse (combinaison d'osséine et de sels calcaires) se montre d'abord au voisinage des ostéoblastes, les atteint, les enveloppe peu à peu. On peut assister sur les préparations microscopiques à l'inclusion progressive des ostéoblastes dans l'épaisseur des lamelles, à leur transformation en cellules osseuses contenues dans la cavité des ostéoplastes.

Ce dépôt de matière osseuse se fait ainsi par lames superposées sous le périoste. Pendant toute la période de croissance des os, il existe une couche d'ostéoblastes entre le périoste et la dernière lamelle formée ; c'est lo blastème sous-périostique, la couche ostéogène d'Ollier. Cette couche diminue pendant l'âge adulte. Mais sous l'influence de l'irritation, les cellules peuvent se multiplier de nouveau et amener la production de dépôts périostiques. Dans le tissu fibreux, le processus de l'ossification est le même que précédemment. Il y aurait, d'après M. Ch. Robin, cette simple différence que le dépôt de la matière osseuse se ferait en deux temps : il se formerait d'abord au voisinage des vaisseaux et des cellules, le long des faisceaux de tissu lamineux, une couche d'une matière particulière

que cet auteur appelle matière préosseuse, et qui n'est autre que l'osséine. Cette substance préosseuse entoure les ostéoblastes, s'incruste de sels calcaires avec lesquels elle se combine pour constituer dès lors de la matière osseuse véritable.

Dans le cartilage, l'ossification a pour phénomène précurseur, la calcification de la substance fondamentale. Cette substance calcifiée disparaît au contact des ostéoblastes pour faire place à de la substance osseuse. Mais, pendant que cette substance osseuse se dépose, la calcification progresse dans la substance fondamentale du cartilage. L'ossification s'effectue ainsi de proche en proche. Nous n'entrerons pas ici dans les discussions qui ont eu lieu sur le rôle des cellules de cartilage multipliées dans les capsules au voisinage de l'ossification. Il est possible qu'un certain nombre de ces cellules deviennent des médullocèles ou forment des ostoéblastes. Mais le fait n'a pour nous aucune importance.

Il nous suffit de retenir que les cellules, dont la présence s'accompagne bientôt du dépôt de substance osseuse, avoisinent les vaisseaux ; que les cellules qui ont pénétré un peu plus loin, poussées par le bourgeonnement vasculo-cellulaire, au contact de la substance calcifiée, amènent la destruction, la résorption de la partie calcifiée.

Des phénomènes très analogues se passent, ainsi que nous le verrons bientôt, dans l'ostéite.

CHAPITRE III.

OSTÉITE TRAUMATIQUE.

La description anatomique de l'ostéite traumatique laissée par Gerdy, est restée classique. Les divisions en ostéite raréfiante, condensante, suppurée, ont été conservées. Depuis cet auteur, d'importants progrès ont été néanmoins réalisés. Ces progrès sont principalement dus à deux moyens d'investigation, qui avaient fait défaut à

Gerdy : l'expérimentation sur les animaux ; l'application du microscope à l'étude de l'ostéite. Les phénomènes qui caractérisent l'inflammation des os ont pu être ainsi suivis depuis les premières phases jusqu'aux terminaisons diverses de l'ostéite ; il a été possible d'apprécier non seulement les lésions visibles à l'œil nu, mais encore les lésions élémentaires. Nous avons déjà dit qu'une connaissance plus exacte de l'anatomie normale, de l'ostéogénèse et des altérations osseuses succédant aux ostéites, avait engagé les auteurs modernes à ne plus séparer la périostite et la médullite de l'inflammation du tissu osseux proprement dit. M. Gosselin a consacré définitivement cette manière d'envisager l'ostéite. Nous allons donc décrire les lésions du périoste, du tissu osseux et de la moelle dans les diverses variétés d'ostéite traumatique, lésions visibles à l'œil nu et sur la platine du microscope. Notre description s'adressera surtout à l'ostéite traumatique de la diaphyse des os longs, celle qui a été le plus complètement étudiée. Nous aurons soin d'indiquer dans des paragraphes spéciaux en quoi l'ostéite traumatique des épiphyses des os longs, des os courts et des os plats diffère de la précédente. Nous terminerons par quelques considérations sur les lésions anatomiques de quelques formes graves d'ostéite traumatique.

A. — Ostéite traumatique dans la diaphyse des os longs. — Nous distinguerons trois périodes, par lesquelles les lésions peuvent successivement passer, tout en faisant immédiatement remarquer que cette marche régulière n'est pas fatale.

Nous allons d'abord passer en revue ce que l'on observe dans les plaies osseuses exposées. Nous verrons plus tard les particularités que présentent les plaies osseuses abritées (contusion de l'os, fracture simple).

a. Plaie osseuse exposée.

Première période. — Ostéite médullaire hypérémique et plastique, ostéite raréfiante de la substance compacte.

Cette phase initiale de l'ostéite peut être facilement observée sur les animaux.

Vient-on à dénuder sur un lapin ou sur un chien la diaphyse d'un os, tel que le fémur ou le tibia, dans une étendue de quelques centimètres carrés, on constate, lorsque l'écoulement sanguin a cessé, que la surface osseuse, privée de son périoste, présente une colora-

tion blanc mat et une grande dureté. Pendant les premiers jours qui suivent la dénudation, on aperçoit d'abord avec peine, un peu mieux avec le secours d'une loupe, de petits points rouges, fins comme des pointes d'épingles. Bientôt ces points rouges deviennent plus visibles; ils arrivent à présenter les dimensions d'une tête d'épingle. Du huitième au quinzième jour, ils sont plus larges, forment une saillie très apréciable, et il est facile de constater qu'ils sont constitués par des bourgeons mous, vasculaires, saignant facilement au contact d'un stylet et émergeant de trous creusés dans l'épaisseur de l'os. Plus tard ces orifices, continuant à s'agrandir, se rapprochent les uns des autres.On rencontre assez souvent alors, entre deux trous voisins, de petites lamelles osseuses très minces, soulevées par des bourgeons vasculaires. Enfin tous les bourgeons se touchent, se confondent, et la partie dénudée est recouverte par une membrane de bourgeons charnus, qui sécrète du pus.

Si au lieu de pratiquer une simple dénudation de l'os, on enlève au moyen du ciseau et du marteau, de manière à faire une section nette, un fragment osseux dans la continuité du fémur d'un chien, par exemple; si, en un mot, on intéresse simultanément le périoste, la substance osseuse de la diaphyse et la moelle, voici ce que l'on observe :

Pendant les premiers jours on aperçoit dans les profondeurs de la plaie la moelle rouge brunâtre, ecchymosée; le périoste se gonfle et paraît soulevé par un liquide assez fluide, séro-sanguinolent, qui augmente plus tard de consistance. Si avec une pince on en saisit le bord au voisinage de la surface de section,on constate qu'il se soulève et se décolle facilement. Le tissu osseux coupé commence à montrer comme dans le cas précédent de petits points, puis des taches rouges, enfin des bourgeons charnus de plus en plus confluents qui recouvrent toute la surface osseuse et se confondent avec un gros bourgeon vasculaire parti de la moelle, et des bourgeons moins volumineux formés aux dépens du périoste. Le foyer traumatique est alors recouvert par une membrane granuleuse.

Si du quinzième au vingtième jour, on sacrifie le chien en expérience, on peut, sur une coupe longitudinale divisant (1) l'os en deux parties égales, reconnaître :

(1) Cette section ne doit pas être faite avec la scie, mais au moyen d'un fort couteau et d'un marteau. La scie écrase les éléments sur la surface de section et masque les détails qu'on a intérêt à observer.

1° Que la moelle, dans une étendue de quelques centimètres, est rouge, vascularisée, moins consistante qu'à l'état normal. Parfois des exsudats fibrineux ou fibrino-albumineux existent par foyers séparés ou bien sont mélangés aux éléments médullaires et forment avec eux une bouillie rougeâtre. Aux deux extrémités de ce foyer inflammatoire médullaire, la moelle est rouge, vascularisée, et paraît plus consistante que dans les parties saines du canal médullaire.

2° Que le périoste est épaissi, hypérémié par suite de la présence d'une quantité anormale de sang et de sérosité dans sa trame fibreuse. Sous le périoste, beaucoup moins adhérent à l'os, se rencontre une masse de consistance glutineuse ;

3° Que la substance compacte offre la même coloration rougeâtre dans une certaine étendue à partir de la plaie. Elle présente, du côté du périoste, des sillons rougeâtres, des trous remplis de matière rouge ; dans toute son épaisseur, depuis l'extérieur de l'os jusqu'au canal médullaire, elle est aussi parsemée de cavités, de sillons, remplis de la même substance molle, rouge, vasculaire.

Les mêmes phénomènes s'observent chez l'homme avec des caractères identiques, soit dans les plaies atteignant la surface des os, soit au niveau de la surface de section de l'os dans un moignon d'amputation.

Nous venons d'examiner ce qui se passe à l'œil nu, voyons ce que va nous révéler le microscope à cette période.

Sur des coupes prises immédiatement au-dessus de la surface de section, huit à quinze jours après le traumatisme, sur le fémur du chien dont nous avons parlé plus haut, on observe à un faible grossissement : une dilatation considérable des canaux de Havers de la substance compacte. Cette dilatation porte également sur les embouchures de ces canaux à la surface de l'os, du côté du périoste et à la surface du canal médullaire. Tous ces canaux dilatés sont remplis d'une substance rougeâtre qui proémine sous le périoste sous forme de bourgeons et se continue avec le tissu de la moelle contenu dans le canal médullaire. A la face interne du périoste épaissi, se montre une couche rougeâtre, manquant par place sur la préparation entre les bourgeons vasculaires de la surface de l'os et la face profonde du périoste.

Etudions d'un peu plus près les dimensions des canaux de

Havers et leur configuration. En comparant le diamètre de ces canaux sur une coupe de l'os sain (fémur du côté opposé) et sur la coupe de l'os enflammé, on peut noter : 1° que sur l'os sain le diamètre des canaux de Havers est de 9 μ à 40 μ, tandis que ce diamètre mesure 100 μ 300 μ et plus sur l'os enflammé. Cette dilatation est d'autant plus marquée qu'on se rapproche du foyer traumatique ; elle va au contraire en s'atténuant lorsqu'on s'en éloigne. La configuration des canaux n'est plus la même sur l'os sain et l'os enflammé. Sur ce dernier, la paroi osseuse du canal a perdu sa régularité ; elle offre des sinuosités, des dépressions, des échancrures plus ou moins profondes.

A un fort grossissement, nous allons reconnaître la présence d'éléments très analogues sous le périoste, dans les canaux de Havers et dans la moelle ; d'autre part, nous allons observer les altérations intimes de la substance osseuse.

Et d'abord, le périoste lui-même présente des signes manifestes d'inflammation. On y aperçoit de nombreux capillaires dilatés, remplis d'hématies ; de plus les faisceaux de tissu lamineux et les fibres élastiques qui entrent dans sa structure, sont dissociés par de nombreuses cellules embryonnaires.

Sous le périoste se voient des cellules de différentes formes, les unes embryonnaires formées par un noyau volumineux et une très mince couche de protoplasma (médullocèles de M. Ch. Robin) ; les autres plus volumineuses, avec un noyau central et un corps cellulaire assez développé. Ces éléments cellulaires sont ou pressés les uns contre les autres ou bien séparés par une matière amorphe. Cette couche sous-périostée constitue la couche ostéogène d'Ollier dont les cellules ont proliféré sous l'influence de l'inflammation.

Dans les canaux de Havers, les mêmes éléments cellulaires existent entre les capillaires dilatés, gorgés de globules rouges, et la paroi osseuse. Ces cellules sont contenues également dans une matière amorphe à laquelle on a donné le nom de suc osseux, de suc de la moelle. Deux autres éléments peuvent encore être rencontrés au milieu des cellules précédentes. Le premier est représenté par des leucocytes en très petit nombre, sortis par diapédèse des vaisseaux sanguins. Le second se voit presque toujours ; il a un siège de prédilection au contact de la paroi du canal osseux, dans les points où ce canal présente des dépressions, des lacunes : nous avons nommé les myélo-

plaxes ou grandes cellules à noyaux multiples contenues dans les lacunes d'Howship.

Dans le tissu médullaire, les cellules graisseuses ont disparu; de nombreuses cellules embryonnaires ou médullocèles se sont produites; on rencontre également des ostéoblastes ou cellules plus volumineuses noyau central. Tous ces éléments sont tassés les uns contre les autres ou séparés par de la matière amorphe. On peut apercevoir encore des foyers hémorrhagiques et des leucocytes. Les capillaires sanguins sont très nombreux et remplis d'hématies.

On voit que sous le périoste, dans les canaux de Havers, dans le canal médullaire, les mêmes éléments sont partout rencontrés. Partout des cellules embryonnaires ou médullocèles et des ostéoblastes sont contenues dans une matière amorphe ou suc osseux. C'est ce mélange de matière amorphe et d'éléments cellulaires qui constitue l'*exsudat plastique* de M. Gosselin.

Passons maintenant en revue les altérations de la substance osseuse.

La paroi des canaux de Havers, formée par les systèmes de lamelles concentriques, offre des lésions curieuses et importantes. Les lamelles osseuses sont érodées, creusées, excavées à des profondeurs variables suivant les points que l'on observe. Il n'est pas rare de rencontrer des destructions de toute l'épaisseur de la paroi d'un conduit, amenant la communication de son contenu avec celui du conduit voisin. Toutes ces encoches, dépressions, excavations ou destructions des lamelles sont remplies d'éléments cellulaires, en sorte que l'on constate d'une part un travail de destruction de la substance osseuse, et d'autre part une néoformation très active de cellules.

Que deviennent les ostéoplastes et leurs canalicules dans ce travail d'ostéite raréfiante? Pour MM. Virchow et Ch. Robin, les cellules osseuses des ostéoplastes s'hypertrophient de manière à devenir deux ou trois fois plus grandes qu'à l'ordinaire. Elles revêtent alors une figure irrégulièrement ovoïde. Les canalicules s'élargissent. Cet agrandissement des cellules amène la résorption de la substance fondamentale ; un peu plus tard, les cellules osseuses deviennent granuleuses, graisseuses. M. Robin décrit ainsi dans l'ostéite raréfiante les mêmes altérations cellulaires que M. Ranvier considère comme caractéristiques de la carie. MM. Cornil et Ranvier pensent

que les cellules osseuses s'échappent des corpuscules osseux ouverts, tombent au milieu des cellules des canaux de Havers et se confondent avec elles.

On a beaucoup discuté également pour savoir quelle était la cause de la disparition, de la résorption de la substance osseuse. On n'a émis à ce sujet que des hypothèses.

Certains auteurs (Billroth) ont invoqué la production d'un acide, acide lactique, phosphate acide, qui attaquerait et dissoudrait l'os. Mais alors pourquoi dans les nécroses les sequestres présentent-ils si peu d'altération ?

D'autres auteurs (Kœlliker), s'appuyant sur certains faits très intéressants d'érosion, de dépresssions se produisant sur des chevilles d'ivoire implantées dans les os, au contact desquelles on observe des myéloplaxes, croient que le travail de résorption est produit par ces cellules, auxquelles ils donnent pour cette raison le nom d'Ostéophages, d'Ostéoclastes. Mais on rencontre également des lamelles érodées et détruites dans des points où il est absolument impossible de découvrir des myéloplaxes.

Quelques-uns attribuent aux ostéoblastes la plus grande part dans cette résorption (Gegenbaur, Kœlliker, Busch).

Nous ne nous arrêterons pas plus longtemps à cette discussion. Nous avons vu, à propos du développement, que les cartilages calcifiés étaient résorbés et disparaissaient au contact des cellules poussées par les bourgeons vasculaires de la moelle et des canaux de Havers. Nous rencontrons ces mêmes cellules de diverse nature, embryonnaires, médullocèles, ostéoblastes, au contact des lamelles osseuses en voie de résorption, et nous pensons qu'il s'agit là d'un phénomène analogue, sans pouvoir préciser si une variété de cellules plutôt qu'une autre, a un rôle prépondérant dans ce processus destructeur.

Nous venons d'insister assez longuement sur la description des lésions qui signalent la première période de l'ostéite traumatique. Elles sont en effet importantes à bien connaître parce qu'elles se rencontrent non seulement dans les ostéites traumatiques, mais encore, nous pouvons le dire ici par anticipation, à l'origne de toutes les ostéites spontanées. Les dépôts plastiques sous le périoste dans les canaux de Havers et dans le tissu médullaire, la raréfaction du tissu

osseux préparent les altérations consécutives que nous allons rencontrer dans les périodes suivantes.

Deuxième Période. — Ostéite productive. — L'ostéite productive n'est pas toujours rencontrée. Quand elle se montre, elle succède, souvent assez rapidement, à la première et peut marcher concurremment avec elle.

La production de matière osseuse peut simplement ramener l'os à l'état dans lequel il se trouvait antérieurement à l'inflammation. (*Ostéite restitutive.*)

Elle peut amener des néoformations osseuses, qui se surajoutent à l'os ancien, soit sous le périoste, soit dans le canal médullaire.

Elle peut enfin déterminer un dépôt exagéré de substance osseuse au sein de l'os ancien. (*Ostéite condensante — Ostéite productive interstitielle de Cornil et Ranvier — Ostéomyélite ossifiante de Volkmann*).

Ostéite restitutive. — Lorsqu'on examine au bout de cinq à six mois l'os d'un animal auquel on a pratiqué au moyen du ciseau et du marteau une perte de substance limitée, comprenant toute l'épaisseur de la substance compacte jusqu'à la moelle, il est fréquent de rencontrer un os à peu près normal. On en conclut que la réparation osseuse a été complète. Mais comment les choses se sont-elles passées ? A l'œil nu, on a vu les bourgeons charnus nés de la moelle, des canaux de Havers et du périoste, augmenter de volume, s'élever des profondeurs de la plaie vers la surface, combler cette plaie, et après avoir fourni de la suppuration pendant un temps variable, la membrane granuleuse se transformer en cicatrice.

Sur des coupes pratiquées, quelques jours après que la cicatrisation extérieure est complète, sur l'os en voie de réparation, on reconnaît que les canaux de Havers ont des dimensions moindres que pendant la période active de l'ostéite raréfiante. A un fort grossissement, on assiste pour ainsi dire à la réparation du tissu osseux.

Les systèmes de lamelles, formant les parois des canaux de Havers, présentent, au niveau des érosions et des échancrures, des dépôts de substance osseuse nouvelle; les dépôts se voient très facilement, parce qu'ils ne présentent pas la régularité des systèmes lamellaires de l'os ancien. Dans certains points, le grand axe des nouvelles lamelles formées est perpendiculaire au grand axe des lamelles anciennes ; en

d'autres points, ces axes se coupent sous des angles plus ou moins aigus.

Sur les lamelles ainsi nouvellement formées, ainsi que sur les anciennes, on peut souvent apercevoir des rangées d'ostéoblastes, disposés à la façon d'un épithélium à la surface d'une muqueuse. Ces ostéoblastes sont peu à peu entourés par la matière osseuse. C'est le processus normal de l'ossification.

En même temps que les parois des canaux de Havers se réparent, les éléments cellulaires se raréfient et les produits plastiques se résorbent. On voit réapparaître, au bout d'un temps variable dans les canaux de Havers et dans la moelle, des cellules adipeuses.

Néoformations osseuses sous-périostées et médullaires. — Nous avons vu que le périoste, au voisinage du foyer traumatique, était d'abord épaissi et soulevé par une substance d'abord fluide, puis de plus en plus consistante. Après quelques semaines, si on examine la face interne du périoste qu'on décolle facilement, il est fréquent de rencontrer des granulations calcaires qui lui sont adhérentes et lui donnent un aspect rugueux. Plus tard ce sont de véritables aiguilles osseuses, des lamelles fenêtrées de tissu osseux que l'on trouve sous le périoste, quelquefois à une distance considérable du foyer traumatique.

Des coupes pratiquées perpendiculairement à la surface de l'os, comprenant le périoste et une certaine épaisseur de la diaphyse, montrent, à un faible grossissement, de la moelle rouge dans les aréoles des lamelles fenêtrées ou entre les aiguilles osseuses. Cette moelle rouge se continue avec celle qui est contenue dans les canaux de Havers plus ou moins dilatés.

A un fort grossisement, on constate que la substance osseuse s'est déposée, tantôt d'une manière assez régulière, tantôt très irrégulièrement. Dans le premier cas, il n'est pas rare d'apercevoir à la périphérie des espaces médullaires reposant sur les premières lamelles osseuses formées, des ostéoblastes très régulièrement disposés à côté les uns des autres. En d'autres points, on voit la substance osseuse se déposant autour des ostéoblastes. Quelques unes de ces cellules peuvent être moitié incluses dans la substance osseuse, moitié libres dans l'espace médullaire. Dans le second cas, l'os nouveau ne se présente plus avec une forme stratifiée. On constate l'existence de masses osseuses plus ou moins importantes, contenant des cellules

enfermées dans des ostéoplastes. Tel est le mode de formation habituel de la substance osseuse sous le périoste, absolument analogue à celle que nous avons décrite à propos du développement de l'os sous-périostique. Deux autres modes de formation ont été constatés, quoique beaucoup plus rarement. Dans le premier, on ne voit pas d'ostéoblastes, il n'existe que des cellules embryonnaires et des cellules fibro-plastiques, développées aux dépens de la couche fibreuse du périoste. La substance osseuse englobe, en se déposant, ces éléments conjonctifs, qui deviennent ainsi des cellules osseuses. Dans l'autre mode, qui a été nettement décrit par Busch, à la suite d'irritations intenses de la moelle des noyaux cartilagineux se développent entre le périoste et l'os. Les noyaux de cartilage se calcifient et le processus ultérieur de l'ossification est le même que celui mentionné à propos du développement enchondral de l'os. (Voir chapitre Anatomie normale.)

Du côté de la moelle, tantôt il n'y a que des formations fibreuses, quelquefois des néoformations osseuses.

La moelle, dans le premier cas, a un aspect gris rougeâtre ; elle est plus dense qu'à l'état normal. Le microscope indique qu'elle est encore vasculaire et qu'elle contient peu de vésicules adipeuses. En revanche, les cellules embryonnaires se sont transformées en des produits d'organisation plus avancés, cellules fibro-plastiques, fibres de tissu conjonctif. Ces éléments forment une trame, qui supporte les vaisseaux et les éléments cellulaires.

Quand il y a transformation osseuse, le produit osseux est souvent peu considérable. Il n'existe qu'un rétrécissement léger du canal médullaire. Dans quelques cas, cependant, il peut être comblé dans toute son épaisseur.

Qu'il soit sous-périosté ou intra-médullaire, le tissu osseux de nouvelle formation n'a souvent qu'une existence transitoire. Sa disparition s'effectue par un processus anologue à celui qui lui a donné naissance. Ce sont encore des néofarmations cellulaires et vasculaires qui se montrent au début de cette résorption, qui s'effectue ainsi par une véritable ostéite raréfiante.

Ostéite condensante. — Le travail de réparation que nous avons signalé à propos de l'ostéite restitutive, peut dépasser le but. Les lamelles *d'apposition* qui se produisent dans les canaux de Havers

et qui sont destinées à reconstituer leurs parois interrompues, à combler les lacunes, les dépressions, peuvent se développer en nombre trop considérable et amener parfois l'oblitération complète de la lumière des conduits.

Dans ce dernier cas, si de nombreux canaux de Havers sont oblitérés, la vitalité de l'os est sérieusement compromise par insuffisance vasculaire, et des nécroses se montrent ainsi quelquefois (Ranvier). Ce fait n'est pas fréquemment observé chez les animaux, ni dans les ostéites traumatiques non suppurées chez l'homme.

L'os, ainsi condensé, est plus épais, plus lourd. On dit qu'il est hypertrophié, hyperostosé.

Troisième période. — Ostéite suppurée. — Dans les faits, que nous avons passés en revue jusqu'ici, nous avons vu l'ostéite exposée donner naissance à des bourgeons charnus qui se disposent en membrane sur les parois du foyer traumatique qui suppure ainsi à la surface, mais nullement dans l'épaisseur de l'os.

Dans ce qui va suivre, nous allons avoir surtout en vue cette suppuration intra-osseuse. Celle-ci peut se produire alors que l'ostéite est passée successivement par les phases raréfiante et productive. Mais elle peut aussi apparaître, et c'est peut-être le cas le plus fréquent, immédiatement après la première période.

Ce qui domine dans cette ostéite suppurée, c'est la variété d'aspect suivant l'intensité de la cause vulnérante, le mode d'action et la forme de l'agent vulnérant. C'est encore la tendance de l'os suppuré à se nécroser dans une étendue variable.

Chez les animaux on cherche, pour obtenir cette suppuration intra-osseuse, à provoquer des désordres considérables.

On met donc un os à nu dans une longueur suffisante, puis au moyen d'un instrument mousse, on le percute fortement, on le broie en partie, on cherche à y déterminer des attritions de la substance osseuse et des fissures plus ou moins considérables. Or, il est remarquable que dans un certain nombre de cas on n'arrive pas, malgré tous ces désordres, à faire suppurer l'os dans une notable étendue.

Dans les cas suivis de succès, voici ce qu'on observe : Pendant les premiers jours se forme un gonflement important au-dessus et au-dessous du point où a porté l'agent vulnérant. Du côté du foyer traumatique, il n'existe que des caillots et du liquide sanguinolent

qui s'écoule. Bientôt la suppuration s'établit et devient assez abondante. Les parties divisées de l'os se comportent différemment. Dans certains points elles sont blanchâtres, dans d'autres elles offrent, au contraire, des points rouges très marqués.

Si du quinzième au vingtième jour on fend l'os verticalement, on trouve du pus mélangé en quantité variable à la substance médullaire et à des exsudats fibrineux. Cette suppuration peut s'étendre à plusieurs centimètres au-dessus et au-dessous du foyer traumatique. Sur ces limites des parties suppurées, la moelle est rouge, tuméfiée. Le périoste épaissi est décollé et soulevé par un liquide séro-purulent ou purulent dans une étendue à peu près égale à la hauteur de la moelle suppurée. La partie osseuse compacte intermédiaire peut offrir des aspects variés. Certaines portions osseuses sont rougeâtres, sans trace de taches rouges bien nettes à leur surface. Elles sont détachées des parties osseuses voisines : ce sont des esquilles primitives ; d'autres montrent au contraire des taches rouges ou des trous d'où sortent des bourgeons vasculaires ; d'autres enfin sont jaunâtres, comme infiltrées d'un liquide jaunâtre purulent. A la limite de ces dernières avec les parties osseuses avoisinantes, l'os est injecté, rouge, présente de nombreux sillons et canaux rougeâtres. Si l'examen se fait plus tard, après un mois et demi, par exemple, on peut constater que les parties jaunâtres de l'os sont un peu mobiles sur les parties voisines et qu'entre elles commence à se former une couche de bourgeons charnus. Ces bourgeons sortent de l'os rouge vasculaire non suppuré dans son épaisseur, ils sécrètent du pus que l'on peut trouver entre l'os enflammé et l'os suppuré, os mort, séquestre, qui serait éliminé ultérieurement. A cette période, de la matière osseuse s'est formée quelquefois dans le canal médullaire, aux deux extrémités du foyer traumatique suppuré, ou bien la moelle présente cette organisation fibreuse, dont nous avons parlé précédemment. Des produits périostiques, souvent très étendus et offrant une notable épaisseur, sont rencontrés jusqu'à une assez grande distance de la partie décollée par le pus. La surface de l'os ancien est rugueuse, couverte d'aspérités, d'aiguilles osseuses.

La réparation de ces lésions après élimination des séquestres, se fait toujours par bourgeonnement des parties profondes vers les parties superficielles. Sur des coupes passant à travers les parties suppurées de l'os, on remarque la présence de leucocytes nombreux

dans l'épaisseur du périoste et, sous cette membrane osseuse, dans les canaux de Havers agrandis, dans la moelle. Dans cette dernière, ils peuvent être infiltrés ou réunis par foyers au milieu des cellules embryonnaires. Les capillaires des canaux de Havers sont dans certains points complètement remplis de globules blancs et rouges; dans d'autres, au contraire, leur cavité est effacée. Ils ont été comprimés par les nombreux éléments cellulaires accumulés dans les canaux de Havers. Les fragments osseux ainsi infiltrés de pus sont habituellement frappés de mort. La circulation se suspend, les éléments cellulaires deviennent inactifs et le travail d'ostéite raréfiante reste peu avancé. On peut ainsi trouver des séquestres dont les parois des canaux de Havers sont restées très régulières.

En examinant successivement des coupes qui s'éloignent de plus en plus du foyer traumatique, on constate qu'elles conservent le même aspect jusqu'à un moment où elles se montrent constituées par des bourgeons vasculo-cellulaires et de l'os très raréfié. On se trouve sur la limite de l'os mort et de l'os vivant; à ce niveau le bourgeonnement vasculo-cellulaire a déterminé la coupure des trabécules osseuses qui reliaient l'os vivant au séquestre. Les coupures sont d'abord irrégulières, puis le travail de résorption du côté de l'os vivant continuant, on aperçoit sur une coupe passant à travers l'os sain et le séquestre : d'un côté, de l'os atteint d'inflammation raréfiante; de l'autre, l'os infiltré de pus, à canaux de Havers à peu près normaux, et entre les deux une couche de bourgeons charnus. Plus tard, cette couche bourgeonnante se recouvre de pus et le sillon d'élimination se creuse entre le séquestre et l'os vivant.

Chez l'homme, les mêmes lésions sont observées. Mais on peut en rencontrer aussi de plus circonscrites.

Du pus peut se trouver à la face externe du périoste, alors qu'on ne trouve qu'une ostéite sous-jacente non suppurée (périostite phlegmoneuse circonscrite).

Plus souvent le pus infiltre la membrane périostée et se montre à sa face interne, s'accompagnant de lésion d'ostéite raréfiante. Quand cette périostite suppurée interne se trouve au voisinage du cartilage épiphysaire, celui-ci peut être infiltré de pus, être détruit en partie ou en totalité. A la périphérie de ces périostites phlegmoneuses suppurées, on rencontre des néoformations osseuses sous-périostées.

Il n'est pas rare, lorsque l'ostéite suppurée sous-périostée a été très

intense, de trouver le périoste détruit dans une étendeu variable. La manière dont s'opère cette destruction est encore une question très controversée. Parfois il ne s'agit que d'un décollement plus ou moins étendu du périoste par la suppuration, et cette membrane se rencontre doublant la face profonde des muscles qui forment la paroi du foyer. Mais assez souvent, il est impossible de découvrir dans plusieurs centimètres d'étendue la présence du périoste. On a alors invoqué une destruction par gangrène ou bien une sorte de résorption du périoste par un travail analogue à celui qui amène la résorption de la substance osseuse (Gosselin). M. Ollier, qui a étudié le mode de reproduction de la membrane périostée dans ces cas, pense que la régénération du périoste peut être complète si la perte de substance est de minime étendue. Elle se produit par une sorte de bourgeonnement du périoste voisin. Quand la perte de substance est considérable, la régénération est incomplète; du tissu fibreux cicatriciel rétablit la continuité.

Dans le tissu compacte on trouve les altérations que nous avons signalées chez les animaux en expérience. Du pus existe dans les canaux de Havers, agrandis, d'une partie de l'os. Cette pièce osseuse suppurée est en général vouée à la nécrose, soit que les vaisseaux soient comprimés par le pus, accumulé entre eux et la paroi osseuse des canaux, soit que ces vaisseaux soient détruits par la suppuration. D'autres fois, c'est dans un os atteint d'inflammation ancienne que se produit la suppuration. Une portion plus ou moins étendue d'os soit superficielle, soit au centre de la diaphyse, soit au voisinage du canal médullaire, est hyperostosée. Par suite d'une oblitération des canaux de Havers par une ostéite productive, cette portion osseuse peut se nécroser. Ce séquestre agissant comme un corps étranger provoque autour de lui de l'ostéite raréfiante et le développement d'une membrane bourgeonnante vasculaire, qui sécrète du pus.

On peut donc trouver deux variétés de séquestres : les uns sont éburnés, condensés ; les autres sont poreux. Les premiers se sont formés peu à peu, par suite de l'oblitération vasculaire progressive due à l'ostéite interstitielle productive; les autres ont été frappés de mort en pleine ostéite raréfiante et suppurée.

Dans le canal médullaire on observe des altérations variables. Tantôt au voisinage de la substance compacte suppurée on rencontre la moelle rouge, ecchymosée, mais sans suppuration évidente. Tantôt, et plus souvent, on y constate la présence d'un pus épais, infiltré dans les

mailles du tissu médullaire. Dans certains cas, il est collecté en un ou plusieurs foyers, soit au centre du canal médullaire, soit au voisinage de la paroi du canal osseux. Quand du pus est ainsi produit dans une partie de la moelle, le tissu médullaire présente souvent aux deux extrémités du foyer une consistance fibreuse. Enfin, dans quelques cas, tout le canal médullaire est rempli d'un pus épais, peu coulant (Gosselin).

Que devient le pus inclus dans le canal médullaire? Il est possible qu'il soit résorbé, après avoir subi quelques modifications régressives. Il est également probable que les éléments liquides du pus étant repris par la circulation, les parties solides puissent rester dans le canal médullaire sous forme de foyer caséeux. Le plus souvent, quand la mort ne survient pas, une nécrose de la diaphyse se produit; un séquestre est éliminé et le pus trouve ainsi une issue vers l'extérieur. Enfin, dans quelques cas, le foyer purulent pourrait s'enkyster.

b. Ostéite abritée. — Cette variété d'ostéite est rencontrée à la suite de contusion et de fracture simple. Les occasions de faire des autopsies de semblables lésions chez l'homme sont assez rares. Aussi l'expérimentation sur les animaux a-t-elle été encore très précieuse pour suivre la marche des altérations osseuses qui se produisaient dans ces conditions.

La contusion de l'os amène des résultats en rapport avec son intensité, depuis la simple infiltration sanguine sous-périostique jusqu'à la destruction par broiement du périoste, d'une couche superficielle ou de toute l'épaisseur de l'os.

L'ecchymose du périoste peut n'entraîner à sa suite aucun phénomène inflammatoire appréciable. Le sang se résorbe et tout rentre dans l'ordre.

L'épanchement sanguin sous-périosté est accompagné d'une ostéite raréfiante superficielle et d'une ostéite productive sous-périostée à distance du foyer traumatique. Ces lésions ont de grandes analogies avec celles du céphalœmatome externe des os du crâne.

Lorsque l'os a été écrasé dans une certaine épaisseur, il est fréquent de constater chez les animaux une ostéite raréfiante dans la partie contuse, qui s'étend jusqu'au canal médullaire, et une ostéite productive circonférentielle assez notable. Mais il est rare que la suppuration

ait lieu. Dans ces cas, les ecchymoses et les hémorrhagies intra-médullaires sont fréquentes.

La suppuration est plus souvent observée quand tout un segment d'os est broyé. On constate alors les mêmes altérations que dans les ostéites suppurées: formation d'un ou de plusieurs séquestres infiltrés de pus; zone d'ostéite raréfiante autour de la nécrose, aboutissant formation d'une membrane pyogénique. Productions périostiques abondantes dans une étendue variable.

Lorsque la suppuration n'intervient pas, tout se passe comme dans une fracture non exposée : formation d'un cal périphérique, souvent aussi d'un cal dans le canal médullaire, tous deux cartilagineux (virole interne et externe). Les deux extrémités des os fracturés sont le siège d'ostéite raréfiante. Les cals cartilagineux périphériques interne et externe s'incrustent de sels calcaires, sont pénétrés par les bourgeons médullaires partis de la couche sous-périostée de l'os et de la moelle. L'ossification s'y produit comme dans le développement enchondral de l'os. Plus tard, l'ossification a lieu entre les deux fragments réunis par des bourgeons vasculo-cellulaires (*ostéite restitutive*). Le cal n'est donc qu'une ostéite d'abord raréfiante à l'extrémité des deux fragments, productive dans les viroles interne et externe et définitivement productive entre les deux fragments (cal définitif). Les cals provisoires interne et externe ossifiés disparaiesent sous l'influence de phénomènes inverses d'ostéite raréfiante.

Chez l'homme, les contusions violentes laissent souvent à leur suite des hyperostoses. Celles-ci peuvent être considérables quand la substance osseuse a subi une attrition notable. Elles peuvent entraîner des nécroses, qui surviennent, plus ou moins longtemps après le traumatisme, par le fait d'un travail d'ostéite condensante qui a rétréci ou comblé les canaux de Havers.

Quelques faits exceptionnels de suppuration limitée et enkystée de la moelle à la suite de contusion intense ont été rapportés par Morvan Smith et Broca.

Des inflammations à distance, des nécroses tardives dans les os hyperostosés à la suite de lésions traumatiques sont signalées dans les auteurs. Mais ces faits sont beaucoup plus rares que dans l'ostéité diffuse de croissance.

Augmentation et diminution de longueur des os longs à la suite d'ostéite traumatique. — L'ostéite traumatique chez des sujets jeu-

nes dont le squelette est en voie de développement, peut amener une augmentation ou une diminution dans la longueur des os. Certains auteurs ont invoqué pour expliquer l'augmentation en longueur une hypertrophie interstitielle du tissu osseux. Des expériences précises dues à Ollier, ont démontré que cette hypertrophie était toujours extrêmement limitée et pouvait tout au plus expliquer des allongements de quelques millimètres. C'est dans un travail particulier, se passant au niveau du cartilage dia-épiphysaire, qu'il faut chercher la raison de ces allongements et de cette diminution de plusieurs centimètres dans la longueur des os. Il résulte des recherches d'Ollier que, si une inflammation d'une certaine intensité se développe au voisinage du cartilage conjugal, celui-ci subit dans toute son épaisseur l'incrustation calcaire et une ossification prématurée. L'os est ainsi frappé à une de ses extrémités d'un arrêt de développement. Si, au contraire, l'inflammation est modérée et longtemps prolongée, l'ossification est très active au voisinage du cartilage de conjugaison ; mais celui-ci ne s'ossifie pas. L'os subit alors un allongement important. Ces allongements et raccourcissements sur un des deux os parallèles entrant dans la constitution d'un segment de membre (tibia et péroné, par exemple) peuvent amener des luxations spontanées d'un des deux os sur l'autre.

B. Ostéite traumatique des épiphyses des os longs, des os courts et des os plats. — L'inflammation se présente dans ces os avec les mêmes caractères essentiels que dans l'ostéité de la diaphyse des os longs. Nous n'avons à signaler que quelques particularités dépendant de leur texture. L'ostéite raréfiante attaque les trabécules du tissu spongieux comme le tissu compacte. Ces trabécules sont érodées, échancrées, parfois complètement détruites en un point limité ; lorsque la raréfaction est très prononcée, des trabécules coupées à leurs deux extrémités, deviennent libres au milieu du tissu médullaire rouge, hyperémié. Elles forment ainsi des sortes de séquestres vivants, dans lesquels l'examen microscopique montre les lésions de la raréfaction osseuse. L'ostéite productive à la suite de contusion et surtout de fracture simple, se montre toujours très prononcée dans les os courts et les épiphyses des os longs. Le cal définitif est formé par une véritable lame de tissu compacte traversant l'os dans toute son épaisseur au niveau des parties divisées. L'ostéite suppurée, souvent diffuse, s'accompagne de la nécrose des trabécules osseuses. Les articulations qui avoisinent le foyer de suppuration, vu la min-

cœur de la lame compacte qui double le cartilage diarthrodial, sont très exposées à être envahies par l'inflammation.

Dans les os plats, les épanchements sanguins sous périostés à la suite de contusion se terminent souvent par une périostose. L'ostéite suppurée offre dans ces os des dangers tout particuliers, parce qu'elle s'accompagne souvent de phlébite des canaux veineux du diploë. Enfin, signalons la propagation possible de l'inflammation aux organes contenus dans les cavités limitées par les os plats.

Altérations de voisinage et générales qui peuvent accompagner l'ostéite traumatique. — Ces altérations se rencontrent principalement dans l'ostéite suppurée. Nous ne ferons que signaler les phlegmons et abcès de voisinage, les fusées purulentes intermusculaires, les angioleucites profondes et les arthrites, plastiques et suppurées, parmi les lésions de voisinage le plus fréquemment rencontrées.

Nous voulons insister ici sur les altérations générales qui se montrent dans certaines formes graves d'ostéite traumatique. Ces altérations sont de deux ordres : ce sont celles de la pyohémie; ce sont, d'autre part, celles de la septicémie.

Ces complications surviennent à la suite des plaies osseuses exposées s'accompagnant d'une forte attrition de la moelle, fractures compliquées, fractures par armes à feu, ou bien à la suite des amputations; elles ont été encore signalées dans certaines fractures non compliquées, comme les fractures en V (Gosselin).

L'orsqu'on fend l'os d'un malade mort dans ces conditions, on trouve dans une étendue variable du canal médullaire, la moelle, ramollie, grisâtre, infiltrée de pus et exhalant *une odeur infecte.* A quoi est due cette odeur ? Les uns admettent que sous l'influence d'une inflammation très intense, la moelle a été atteinte de gangrène (Reynaud). D'autres, et M. Gosselin en particulier, croient qu'elle reconnaît pour cause une véritable putréfaction, résultant du mélange du sang, des matières albuminoïdes et de la graisse des os. Aussi donne-t-il à cette variété d'altération le nom *d'ostéo-myélite putride.*

Comment se produisent maintenant les lésions générales pyohémiques et septicémiques qui accompagnent l'ostéo-myélite putride ? Pendant longtemps les accidents graves survenant à la suite de la suppuration des os et particulièrement du canal médullaire, furent rap-

portés à la phlébite. La phlébite suppurée existe fréquemment en même temps que ostéomyélite putride. On rencontre souvent du pus dans la grosse veine nourricière de l'os, ou dans les veines qui, partant de l'os, se rendent dans la veine principale du membre. L'existence de cette phlébite suppurée dans les cas de pyohémie n'est contestée par personne. Mais tandis que les uns la regardent comme constante (Blandin, ostéomyélite phlébitique de Parise), d'autres prétendent qu'elle n'est manifeste que dans quelques cas. M. Gosselin est de cet avis et explique les altérations de la pyohémie et de la septicémie par la pénétration dans le sang des matières putrilagineuses et septiques qui ont pris naissance dans le canal médullaire.

La fréquence des thromboses et des embolies graisseuses a été signalée dans ces formes malignes d'ostéomyélite.

Dans le long exposé de l'Anatomie pathologique de l'ostéite traumatique qui précède, nous avons analysé minutieusement les caractères que présente l'inflammation des os à ses diverses périodes. Résumons ici en quelques mots la marche anatomique de l'ostéite.

Toute ostéite débute par une raréfaction du tissu osseux et par la production sous le périoste, dans les canaux de Havers et dans la moelle, d'une matière amorphe servant de véhicule à de très nombreux éléments cellulaires. A cette période, l'os est rouge et a diminué de consistance. L'inflammation s'arrête quelquefois à cette période et la réparation a lieu. On dit alors que l'ostéite raréfiante et plastique (*v. pl. VI, fig.* 3) s'est terminée par ostéite restitutive, les produits plastiques ayant été résorbés. Lorsque la résolution de l'inflammation n'a pas lieu, ou bien sous l'influence d'une irritation lente, des produits osseux nouveaux peuvent se former sous le périoste dans la moelle, ainsi que dans l'intérieur des canaux de Havers (ostéite condensante, *v. pl. VII, fig.* 1) ; ou bien, sous l'action d'une irritation intense, des leucocytes se montrent sous le périoste, dans les canaux de Havers et dans la moelle (ostéite suppurée, *v. pl. VI, fig.* 2). Dans ce dernier cas, il est habituel de voir se produire une nécrose d'étendue et de forme variables.

Les caractères que nous avons énumérés tant à l'œil nu qu'au microscope, permettront toujours de distinguer l'ostéite d'autres états non inflammatoires des os. La dégénérescence graisseuse et gélatiniforme des os, l'ostéoporose, l'ostéomalacie, présentent bien avec

l'ostéite quelques caractères communs ; mais que de différences ! Dans ces diverses affections, l'os est plus mou et se laisse diviser plus facilement avec le couteau qu'à l'état normal. Dans la dégénérescencence graisseuse et dans l'ostéoporose sénile et adipeuse, la substance spongieuse des os courts et des extrémités des os longs présente des aréoles agrandies à parois minces, fragiles ; la substance compacte des diaphyses est très amincie, mais la substance osseuse n'est pas rouge et la moelle contient une quantité considérable de vésicules adipeuses. Or, nous avons vu qu'un des premiers résultats de l'inflammation est de faire disparaître la graisse des espaces médullaires. Dans la dégénérescence gélatiniforme, qui se rencontre à la suite de cachexies de longue durée, la moelle du canal médullaire et des aréoles du tissu spongieux est grisâtre, comme translucide. La graisse a disparu et a été remplacée par de la sérosité. Il n'y a pas de vascularisation exagérée ni d'agrandissement des canaux de Havers. Dans l'ostéomalacie l'os présente une flexibilité particulière qu'il n'a pas dans l'ostéite. Mais la lésion caractéristique est revélée par le microscope. Elle consiste dans une décalcification spontanée et irrégulière des lamelles osseuses. Dans l'ostéite, la substance osseuse disparaît mais ne se décalcifie pas avant d'être résorbée.

Il ne saurait exister de confusion entre l'ostéite et l'ostéosarcome, caractérisé par la production d'une tumeur qui s'est substituée à l'os souvent dans une grande étendue.

Quant au diagnostic différentiel de l'ostéite et du rachitisme, nous y reviendrons, lorsque nous parlerons de l'ostéite syphilitique chez l'enfant.

DEUXIÈME PARTIE

CHAPITRE Ier

OSTÉITES SIMPLES

Sous ce nom, nous allons exposer l'anatomie pathologique des ostéites, qui ne sont ni diathésiques, ni toxiques ou infectieuses, ni nerveuses. Nous n'accordons pas au mot *simple* d'autre signification

Dans cette classe d'ostéites simples, nous établissons deux variétés : dans la première, nous rangeons ces ostéites des enfants et des adolescents dont un des caractères les plus importants est *la diffusion*. Dans la deuxieme variété, au contraire, nous trouvons des lésions circonscrites.

A. Ostéite diffuse de croissance. — *Ostéite épiphysaire des enfants et des adolescents, de M. Gosselin. — Ostéomyélite pendant la croissance, de M. Lannelongue.* — Les ostéites diffuses de croissance n'ont été étudiées d'une manière précise que depuis 30 ans. Sans doute les lésions qu'elles provoquent avaient été vues par les anciens chirurgiens. Mais, pendant longtemps sous le nom de *carie*, depuis la fin du siècle dernier sous le nom de *nécrose*, elles étaient confondues avec des altérations osseuses d'origine diverse. Nous devons cependant reconnaître que quelques auteurs anglais, sous la dénomination de *nécrose aiguë essentielle*, ont rapporté des faits qui ont trait à la maladie qui nous occupe. Mais il faut arriver à Schutzenberger (1853) et à Chassaignac (1854) pour trouver une description

nette de l'ostéite diffuse. A partir de cette époque, des travaux nombreux et importants apparaissent. Cette affection, sous des noms divers, a le privilège d'exciter à un haut degré l'attention et les recherches des chirurgiens.

Deux parts sont à faire dans les lésions de l'ostéite diffuse. Il faut ranger d'un côté les lésions immédiates ou survenant peu de temps après le début de l'affection. Il faut envisager d'un autre côté les altérations éloignées, tardives, qui se montrent quelquefois à une période avancée de la vie, et qui ont pu dans ces dernières années être rattachées d'une façon certaine aux ostéites diffuses de l'enfance et de l'adolescence.

Examinons d'abord ces deux côtés de la question au point de vue historique. Nous passerons ensuite à la description anatomo-pathologique.

Les nombreuses dénominations sous lesquelles la maladie qui nous occupe a été décrite, démontrent que les lésions ne se présentent pas dans tous les cas avec une physionomie identique. Schutzenberger, en 1853, se préoccupe surtout des lésions du périoste. Chassaignac voit deux affections distinctes : l'une plus fréquente, l'abcès sous-périostique ; l'autre plus rare, l'ostéomyélite suppurée. En 1858, M. Gosselin attire l'attention sur deux faits importants : l'âge auquel l'affection se développe et le siège habituel de l'inflammation à son début au voisinage du cartilage épiphysaire. Pour bien mettre en relief ces deux notions, il dénomme la maladie Ostéite épiphysaire des adolescents. Les auteurs précédents regardent donc comme plus particulièrement atteints, soit le périoste, soit le canal médullaire et la partie de l'os avoisinant le canal, soit enfin l'os qui se trouve au voisinage du cartilage de conjugaison. A ces lésions initiales peuvent succéder des altérations dues à la propagation de l'inflammation dans des directions diverses.

La plupart des mémoires et des observations qui ont trait aux ostéites de l'adolescence portent des titres qui permettent de les grouper autour des trois opinions précédentes.

A cette idée que la lésion prédominante consiste dans une inflammation périostée ou sous-périostée, se rattachent la *périoslite phlegmoneuse* de Bœckel, la périostite *phlegmoneuse diffuse* de Giraldès, la périostite *diffuse* de Holmes, la périostite *maligne* de Volkmann, la périostite *externe* de M. Trelat. D'un autre côté, l'ostéo-

myélite de Demme se rapproche beaucoup de l'ostéomyélite de Chassaignac. Le départ de l'inflammation au voisinage de l'épiphyse trouve des défenseurs dans Jamet *(ostéo-périostite juxta-épiphysaire)*, dans Salès *(ostéo périostite dia-épiphysaire)*, dans Ollier *(ostéite juxta-épiphysaire)*. A la même opinion appartient le *décollement aigu des épiphyses* de Klose.

Les travaux des histologistes sur la structure des os, en démontrant la présence d'un véritable tissu médullaire dans les canaux de Havers, surtout abondants chez l'enfant, la continuité de ce tissu médullaire avec celui du canal médullaire, de même qu'avec celui qui double la face profonde du périoste, amènent un certain nombre d'observateurs à envisager la maladie comme une inflammation de cette moelle osseuse ainsi partout répandue et partout continue, ce qui explique la diffusion si facile et si rapide de l'inflammation. Cette moelle est, dès lors, regardée comme jouant dans l'inflammation le rôle actif. C'est ainsi que Culot décrit la *médullite aiguë*. Le mot n'a pas prévalu, mais l'idée a fait son chemin. Aujourd'hui on se sert du mot ostéite, mais dans une acception très voisine de celle que Culot attribuait à la médullite. C'est dans cet ordre d'idées qu'ont été écrites l'*Ostéo-Périostite purulente aiguë* de Poncet, l'*Ostéite phlegmoneuse diffuse* de Ranvier. C'est dans le même sens, inflammation de toutes les parties constituantes de l'os, que M. Gosselin a envisagé l'affection dans le remarquable article Ostéite du *nouveau Dictionnaire pratique*, et que M. Lannelongue a publié les résultats de ses nombreuses et importantes recherches sous le nom d'*Ostéomyélite de croissance*.

Il existe entre ces deux auteurs des points de contact et des divergences sur lesquels nous aurons à insister ultérieurement.

Ce qui précède peut être ainsi succinctement résumé : tentatives de localisation de la maladie dans telle ou telle partie de l'os ; voilà ce qui signale les premières recherches entreprises sur l'ostéite de croissance. Dans ces dernières années, tendance de plus en marquée à envisager l'affection comme diffuse et étendue à toute l'épaisseur de l'os.

L'ostéite diffuse de croissance n'est pas uniquement intéressante par ses lésions immédiates. Ses lésions éloignées sont très importantes à connaître. Longtemps nombre d'affections osseuses de l'adulte qui ont leur origine dans une ostéite de l'enfance, réveillée après un sommeil d'une plus ou moins longue durée, furent regardées à tort

comme scrofuleuses, syphilitiques ou essentielles. Il suffit de consulter les livres classiques, même les plus récents, pour voir l'obscurité profonde qui entourait la pathogénie de ces altérations osseuses de l'adulte. Ce qui mit sur la voie de la vérité, ce qui permit d'établir le lien qui unit les lésions tardives aux lésions primitives, ce fut une étude attentive des altérations *prolongées*. Une ostéite de croissance peut rester des mois, des années, suppurante et nécrosique. Parfois, les lésions primitives guérissent, puis, après quelques mois de tranquillité, les enfants reviennent avec une nouvelle ostéite qui alors s'éternise. C'est le patient examen de tous ces faits qui devait établir le domaine de l'ostéite diffuse. Aujourd'hui, ce domaine est parfaitement connu jusque dans ses limites les plus reculées, grâce aux investigations de MM. Gosselin, Trelat et Lannelongue. Ce sera l'honneur de ces chirurgiens d'avoir ainsi jeté un jour lumineux sur un nombre considérable d'affections osseuses dont la nature était naguère encore complétement ignorée.

Lésions primitives ou rapprochées du début de l'affection. — L'anatomie pathologique de l'ostéite diffuse de croissance ne peut être uniquement édifiée avec les faits constatés sur la table de l'amphithéâtre. Toute meurtrière qu'est cette affection, elle se termine, dans un nombre de cas assez considérable, par la guérison momentanée ou définitive. Aussi nous pensons qu'on ne peut entreprendre cette étude qu'avec deux ordres de matériaux, les uns empruntés aux constatations nécrosiques, les autres aux investigations faites au lit des malades. Il ne faut donc pas s'inspirer uniquement de l'une ou de l'autre de ces deux catégories de faits.

Le relevé des observations des cas graves terminés rapidement par la mort ou ayant nécessité une amputation ou une résection, est très instructif au point de vue du siège, de la configuration et de l'étendue des lésions, de leurs conséquences immédiates (*v. pl. VI, fig.* 1). Les bulletins de la Société anatomique sont riches en examens nécropsiques de ce genre. M. Lannelongue en a fait une analyse approfondie; il y a joint les nombreux faits d'ostéite diffuse grave qu'il a eu l'occasion d'observer dans son service de l'hôpital Trousseau. Il résulte de la lecture de tous ces documents, que l'ostéite grave de l'adolescence est une inflammation diffuse des os, envahissant toutes les couches de l'os depuis sa surface jusqu'à ses profondeurs, prenant naissance dans

les os longs où elle a de beaucoup son maximum de fréquence au voisinage du cartilage de conjugaison, d'où elle irradie dans des directions variables, à une distance plus ou moins grande; remarquable enfin par les degrés divers d'inflammation que l'on peut rencontrer les uns à côté des autres, l'inflammation étant ici suppurée, là hypérémique, plus loin enfin plastique et productive. Diffusion des lésions, irrégularité de distribution des divers degrés de l'inflammation osseuse, tels sont les deux caractères essentiels, fondamentaux de l'ostéite diffuse de croissance que nous allons rencontrer. C'est, suivant nous, cette irrégularité même, ce sont les degrés étagés et différemment distribués suivant les cas de l'inflammation, facilement appréciables dans les cas graves, qui donnent la clef de la marche différente suivie par les lésions anatomiques dans les cas bénins et qui fournissent le fil conducteur, qui permet également de rattacher les lésions tardives aux lésions primitives de l'ostéite diffuse.

Entrons maintenant dans le détail des lésions observées. L'ostéite diffuse de croissance peut être rencontrée dans toutes les variétés d'os, os longs, os courts, os plats. Mais son siège habituel est dans les os longs des membres, et particulièrement dans ceux des membres inférieurs.

Voici un relevé, emprunté au mémoire de M. Lannelongue, qui donne une idée de la fréquence relative de l'affection dans les grands os longs des membres. — Sur 85 cas on trouve atteints

le fémur	41 fois
le tibia	30 fois
le péroné.	5 fois
l'humérus	6 fois
le radius.	3 fois

On l'a rencontrée dans les petits os longs de la main et du pied (Cottin). Dans les os courts et les os plats, l'affection a été observée à l'os iliaque, la clavicule, l'omoplate, la rotule, aux corps vertébraux (Lannelongue), au calcanéum (Gosselin), aux os du crâne et au maxillaire inférieur (Lannelongue).

Sur le même sujet on rencontre le plus souvent un seul os malade. Mais les cas où plusieurs os sont atteints simultanément ne sont pas exceptionnels. L'étendue des lésions est très variable. On peut trouver le quart, le tiers, la moitié, la totalité de l'os plus ou moins altéré.

Quelles sont ces altérations ? Étudions-les sur des os longs fendus verticalement.

Ce qui attire immédiatement l'attention sur des coupes d'os où la maladie a pu évoluer pendant quinze ou vingt jours avant de déterminer la mort, c'est la présence du pus sous le périoste, dans une étendue plus ou moins grande du canal médullaire, au milieu des trabécules du tissu spongieux et réticulaire qui se rencontrent à l'extrémité des diaphyses. Souvent aussi l'existence du pus est facilement reconnue dans l'une ou dans les deux épiphyses. En y regardant de plus près, on constate que dans des zones plus ou moins étendues, la substance compacte elle-même offre une coloration blanc-jaunâtre particulière. Ces zones sont souvent en contact avec des foyers de suppuration médullaires ou sous-périostiques, en sorte qu'on prévoit facilement à cette première inspection qu'il s'agit d'infiltration purulente de la substance compacte.

Au voisinage de ces foyers de suppuration, de ces infiltrations purulentes, on distingue des portions de tissu médullaire rouge grisâtre, rouge foncé, vineux ou rouge intense, dans le canal de la moelle et dans les aréoles du tissu spongieux. Dans la substance compacte, on aperçoit des pointillés rouges, des taches rouges, des sortes de petits canaux rouges ou rouge grisâtre; et ces détails sont surtout très visibles, très facilement appréciables à la surface de la diaphyse dans les points où le périosto a été soulevé par le pus. Aux limites des collections purulentes sous-périostiques se sont déjà produites des néoformations osseuses d'importance variable. On les observe fréquemment à une grande distance des foyers de suppuration et on peut les voir recouvrir l'os jusqu'à l'extrémité opposée de la diaphyse malade.

Ce premier examen de l'os fait à l'œil nu permet déjà d'affirmer que toutes ses parties constituantes ne présentent pas le même degré d'altération dans la portion touchée par la maladie; que dans certains points l'inflammation y est purulente, que dans des parties voisines elle est hypérémique et plastique, que dans d'autres points enfin elle revêt le caractère productif. Irrégularité de répartition des divers degrés de l'inflammation: voilà ce qui frappe, ainsi que nous le disions au début.

L'examen histologique des parties frappées par cette inflammation diffuse, vient corroborer les données acquises par l'examen à l'œil

nu et fournit quelques détails particuliers intéressants à connaître. Les parties franchement purulentes sont formées par des leucocytes, par des globules purulents, par des granulations et des gouttelettes de graisse, ainsi que par des médullocèles en très petit nombre. Dans les parties ramollies et grises, la transformation purulente est moins avancée ; les médullocèles et cellules embryonnaires y sont en proportion plus considérable. Dans les portions médullaires (canal de la moelle et aréoles du tissu spongieux), offrant une teinte rouge ou rouge vineux, les leucocytes sont rares, dans certains points on n'en n'observe pas; en revanche, les cellules embryonnaires sont très abondantes, les vaisseaux sont dilatés et gorgés de globules rouges. Il est également fréquent de rencontrer des hématies au milieu des éléments médullaires. Il s'agit alors de suffusions sanguines consécutives à des ruptures de capillaires.

Du côté des trabécules du tissu spongieux, du côté de la substance compacte, on rencontre les lésions de l'ostéite raréfiante ; la substance osseuse offre des dépressions, des échancrures, des destructions plus ou moins étendues. La prolifération cellulaire est partout considérable, mais elle est variable ici comme dans le tissu médullaire. Dans les parties blanc jaunâtre de la substance compacte *(V. pl. VI, fig. 2)*, les canaux de Havers dilatés, irréguliers, sont remplis de leucocytes ; dans des points voisins leur contenu est formé de médullocèles, de cellules embryonnaires. Dans les échancrures on trouve des myéloplaxes. En d'autres endroits encore on peut constater la présence de cellules angulaires, plus volumineuses que les cellules embryonnaires, ce sont des ostéoblastes.

En un mot, on retrouve dans l'ostéite diffuse toutes les altérations, tous les degrés d'inflammation caractérisés par les éléments cellulaires variables dont ils amènent la formation : cellules embryonnaires ou médullocèles, myéloplaxes, ostéoblastes, leucocytes, globules purulents, tous éléments pressés les uns contre les autres ou bien séparés par une matière amorphe transparente ou pointillée de granulations graisseuses, réfringentes, que nous avons décrits à propos de l'ostéite traumatique, hypérémique, plastique, suppurée.

Les détails de structure des néoformations osseuses sous-périostées se retrouvent également ici tels que nous les avons exposées pour l'ostéite traumatique. Nous n'y revenons pas.

Telles sont, à un point de vue général, les lésions fondamentales

rencontrées dans les ostéites diffuses graves de croissance. Abordons les particularités qu'elles peuvent présenter.

Ces particularités dépendent de l'étendue des altérations, de leur degré plus ou moins avancé sur tel ou tel point de l'os, suivant les cas, des lésions secondaires précoces, conséquence rapide des lésions primitives que nous venons d'exposer, telles que nécrose plus ou moins étendue, décollement des épiphyses, fractures spontanées des diaphyses, arthrites suppurées.

Le pus est très inégalement réparti suivant les cas. On peut ne le trouver qu'à l'état d'infiltration, de mélange intime avec les éléments médullaires. Il est alors poisseux, adhérent, peu coulant. On arrive néanmoins à l'enlever au moyen de lavages. Dans nombre de cas on le trouve collecté. Il forme de véritables abcès osseux. Le siège de ces abcès est variable. Un des sièges de prédilection, siège ordinaire, est la partie de la diaphyse qui confine à l'épiphyse, dans ce point dénommé bulbe de l'os. Quelquefois le pus peut être séparé du cartilage de conjugaison par une bandelette de tissu osseux de plusieurs millimètres et même d'un centimètre, qui n'offre pas trace de pus. C'est par ce point, par ce bulbe de l'os situé aux extrémités des diaphyses, que débuterait constamment la maladie, d'après M. Lannelongue. C'est là que se formerait constamment le pus, et il existerait en ce point avant d'être rencontré sous le périoste. Nous aurons à revenir sur cette opinion.

Après le bulbe de l'os, les abcès osseux se rencontrent très fréquemment dans le canal médullaire dont le pus peut occuper plusieurs centimètres de hauteur, puis dans les épiphyses où ils sont tantôt uniques, tantôt multiples ; enfin, mais beaucoup plus rarement au centre de la substance compacte.

Il est fréquent de trouver les parois osseuses de ces foyers recouvertes par une véritable membrane pyogénique, membrane de bourgeons charnus, dont les rapports avec la moelle du canal central, des aréoles du tissu spongieux et des canaux de Havers sont ici identiques à ceux que nous avons signalés pour l'ostéite traumatique.

Le pus offre des colorations très variables. On peut le trouver jaune verdâtre ou jaune vif, jaune blanchâtre dans la substance compacte, noirâtre dans les épiphyses.

Le pus formé sous le périoste (abcès sous-périostique) a décollé cette

membrane dans une étendue variable. Depuis l'abcès sous-périostique circonscrit au voisinage de l'extrémité de la diaphyse malade jusqu'au décollement total du périoste, l'os étant environné de toutes parts par le pus, il y a tous les intermédiaires. Ce périoste décollé est épaissi. Il est infiltré do pus et on peut en rencontrer à la surface externe. Dans certains cas il a disparu en un ou plusieurs points. On trouve des abcès en bissac sous les muscles et sous le périoste. Des pertes de subtance analogues peuvent être rencontrées aux extrémités de l'os. Elles font communiquer l'intérieur des articulations avec l'abcès sous-périostique. C'est dans ces cas que l'on observe toutes les altérations de l'arthrite purulente sur lesquelles nous n'avons pas à insister.

Le pus des abcès sous-périostiques poisseux, épais, de coloration roussâtre au début, devient plus tard franchement phlegmoneux. Il contient fréquemment de la graisse à l'état de fines gouttelettes.

A une période rapprochée du début, on peut voir les vaisseaux allant du périoste décollé à l'os, tendus, comme étirés. Plus tard ils se rompent et tout lien vasculaire entre le périoste et la surface osseuse dénudée a dès lors disparu. D'après M. Parise, la rupture de ces vaisseaux dans une grande étendue pourrait peut-être expliquer l'atténuation des phénomènes généraux, dus à des absorptions de produits septiques formés dans l'os, et entraver la production de l'infection purulente.

A une époque un peu plus reculée, des ostéites raréfiantes intenses peuvent amener la communication des abcès de l'intérieur de l'os avec l'extérieur, soit au niveau de la diaphyse, soit au niveau de l'épiphyse. Des communications peuvent également exister entre des abcès de l'épiphyso et de la diaphyse à travers des pertes de substance du cartilage de conjugaison. Enfin on peut quelquefois trouver une perforation de l'épiphyse et du cartilage diarthrodial ayant déterminé une arthrite purulente.

Nous venons de signaler incidemment les perforations des cartilages de conjugaison et diarthrodiaux. D'autres altérations de ces cartilages sont rencontrées.

On a noté leur amincissement, leur ramollissement, leur destruction partielle ou complète. La destruction complète du cartilage conjugal amène un décollement des épiphyses, fait signalé pour la première fois et bien décrit par Klose (*V. pl. I, fig.* 1). Ce même

auteur a également mentionné une coloration rose intense de ce cartilage que M. Lannelongue aurait rencontrée une fois. C'est une lésion exceptionnelle, dont la nature n'a pas été élucidée.

Une des lésions les plus fréquentes, même à une date assez rapprochée du début de l'ostéite diffuse, est la nécrose. Déjà au bout de huit jours il est possible de trouver, au milieu du pus d'une extrémité du canal médullaire, de petites lamelles osseuses de couleur blanc jaunâtre ou rosées ayant perdu toute continuité avec les parties osseuses voisines.

Après six à huit semaines, les parties nécrosées sont souvent beaucoup plus volumineuses; elles peuvent acquérir plusieurs centimètres de long et une épaisseur variable. On voit alors des lames, des lamelles de tissu osseux de couleur jaunâtre, quelquefois noirâtre, soit à la surface de l'os, soit à l'intérieur du canal médullaire, en partie détachées, en partie adhérentes. Au pourtour, l'os est couvert de bourgeons charnus, qui forment une membrane pyogénique d'élimination. Mais déjà à cette époque on peut trouver des portions d'os beaucoup plus importantes nécrosées, telles qu'un quart, un tiers, la moitié de la diaphyse. Mais pour que ces lésions soient en voie d'élimination, il faut qu'un temps plus long se soit écoulé. Au bout de trois mois, par exemple, on peut voir des nécroses totales de la diaphyse en voie de séparation du côté des épiphyses, ou bien, si la nécrose est incomplète, si la moitié de la diaphyse seulement est nécrosée, on constate ce fait intéressant que le travail de séparation se fait plus tôt du côté de l'épiphyse que du côté de la diaphyse. On peut également observer à cette période des nécroses centrales des épiphyses. *(V. pl. I, fig. 1.)*

Pendant que les séquestres tendent à se séparer des parties vivantes de l'os, il se forme tout autour des produits osseux périostiques qui peuvent acquérir une épaisseur considérable. Le nouvel os enferme le séquestre (séquestre invaginé), qui n'est accessible du dehors qu'à travers certains orifices de l'os périostique nouvellement formé, destinés à donner issue à la suppuration profonde (cloaques, égouts de Weidmann). Quelle est la cause de la mortification de l'os dans l'ostéite diffuse? Cette cause est l'absence d'irrigation sanguine de la partie nécrosée. La suspension de l'abord sanguin tient tantôt à ce que les vaisseaux du périoste ont été détruits; le fait est très réel quand le périoste a été décollé dans une grande étendue, dans tout

le pourtour de la diaphyse d'un os long par exemple et sur plusieurs centimètres de hauteur. Mais, ainsi que M. Lannelongue le fait remarquer et ainsi que cela résulte de l'expérimentation sur les animaux, le rôle du périoste au point de vue de la vitalité de l'os sous-jacent a été exagéré. La cause la plus importante est l'ostéite elle-même : «Ce qui pour moi reste acquis, dit M. Gosselin, c'est la participation de l'ostéite elle-même à la production de la nécrose.» Le fait n'est que trop certain, quand les canaux de Havers sont remplis par de la suppuration. Le pus détermine alors soit la compression, soit la destruction des vaisseaux. Il est également ordinaire de rencontrer de la nécrose quand le tissu médullaire du canal centrale de l'os est détruit ou suppuré dans une notable étendue. Les expériences de Busch dont nous avons parlé à propos de l'ostéite traumatique sont absolument démonstratives. Il est enfin un autre mécanisme : c'est la compression et la destruction des vaisseaux par l'ostéite hypertrophiante ou productive interstitielle. Mais une pareille lésion n'amène la nécrose qu'à une période beaucoup plus tardive. Nous aurons à y revenir plus tard.

Au moment de la séparation de l'extrémité d'une diaphyse nécrosée, l'os nouveau périostique peut n'avoir pas encore acquis une épaisseur et une solidité suffisantes. On peut alors rencontrer une véritable fracture spontanée siégeant à quelques centimètres au-dessous du cartilage épiphysaire et qu'il ne faut pas confondre avec le décollement épiphysaire que nous avons précédemment signalé. Le même fait peut se montrer lorsque l'extrémité d'une diaphyse est le siège d'un abcès volumineux.

Signalons encore l'existence dans certaines parties de l'os malade d'une hyperostose plus ou moins considérable, constituée par des néoformations sous-périostiques et intra-médullaires, auxquelles s'ajoutent une ostéite productive interstitielle en voie de développement. C'est une lésion qu'on peut appeler de transition et que nous retrouverons bientôt à propos des lésions tardives. Des complications locales et générales existent souvent dans l'ostéite diffuse de croissance. Elles ne diffèrent pas de celles que nous avons mentionnées à l'occasion des ostéites traumatiques suppurées. Les lésions de la septicémie aiguë et surtout de l'infection purulente sont très souvent observées.

A côté des cas graves qui permettent d'avoir les lésions sous les

yeux, d'en apprécier les caractères et l'étendue, doivent prendre place les cas bénins, dont l'interprétation, sans contrôle anatomique direct, offre des difficultés et prête à controverse. Pour se convaincre que ce sujet est difficile et que la lumière est loin d'être faite dans l'esprit de tous les chirurgiens, il suffit de lire la très intéressante discussion de la Société de Chirurgie sur l'ostéomyélite des adolescents, qui eut lieu en 1879.

Que voit-on en effet dans les observations des malades qui ont guéri soit définitivement soit pour un nombre d'années variable? Etablissons ici avec M. Gosselin quelques catégories de faits.

Avec les symptômes généraux habituels plus ou moins accentués de l'ostéite diffuse chez des enfants ou chez des adolescents, on voit apparaître à l'extrémité de la diaphyse d'un os long :

A. — Dans une première série de cas un gonflement plus ou moins marqué. Il ne se forme pas d'abcès, il n'y a pas de nécrose, mais une hyperostose persiste accompagnée quelquefois d'une ankylose d'une articulation voisine.

B. — Dans une deuxième série de cas, une périostite phlegmoneuse externe, sans abcès sous-périostique, suivie comme précédemment d'une hyperostose d'importance variable transitoire ou permanente.

C. — Dans une troisième série de faits, avec des phénomènes généraux ordinairement peu accentués, se forme dans le même siège une collection liquide sous le périoste. Ce liquide est filant, visqueux, albumineux, transparent, quelquefois verdâtre, d'autres fois coloré par le sang. Il peut contenir des gouttelettes de graisse. Cette collection liquide peut disparaître ou se transformer en pus. Dans ce dernier cas il se forme souvent une nécrose superficielle (périostite albumineuse d'Ollier, de Lyon).

D. — Enfin, dans une dernière série de faits beaucoup plus fréquents que les précédents, il se forme un abcès sous-périostique plus ou moins étendu. Cet abcès s'ouvre ou est incisé. Il guérit par bourgeonnement, avec ou sans nécrose superficielle. Il reste presque toujours une hyperostose, qui peut être plus ou moins volumineuse, doubler quelquefois le volume de l'os dans le 1/3, la 1/2 de sa hauteur. Au niveau de cette hyperostose, quelquefois après un grand nombre d'années, une nouvelle nécrose peut se produire. Mais le fait n'est pas constant.

Quelle dénomination va-t-on donner aux faits précédents? Voilà des affections qui se montrent à une période déterminée de l'existence, qui occupent toutes le même siège, l'extrémité de la diaphyse d'un os long, qui presque toutes se terminent par hyperostose, mais qui s'accompagnent ou non de nécrose. S'agit-il de maladies différentes, des cas graves que nous avons décrits? S'agit-il même d'affections différentes les unes des autres suivant la série de cas. Ou bien ne s'agit-il pas plutôt de la même maladie de l'os, mais dans laquelle l'intensité variable de l'inflammation d'une part, la répartition spéciales des lésions expliquent les terminaisons différentes.

Nous croyons qu'aujourd'hui trois opinions sont en présence pour l'interprétation anatomique de tous ces faits.

Quelques auteurs sont d'avis qu'on peut rencontrer des abcès sous-périostiques sans participation de l'os sous-jacent à l'inflammation. Une pareille opinion pourrait être jusqu'à un certain point défendue pour quelques faits exceptionnels d'abcès sous-périostique et de périostite albumineuse terminée sans hyperostose et sans nécrose. Le cas d'abcès sous-périostique de l'extrémité inférieure du péroné rapporté par M. Berger à la Société de Chirurgie, en 1879, serait de ce nombre. Mais, même pour ces quelques faits rares, l'absence de participation de l'os à l'inflammation n'est pas prouvée. Il a pu exister une ostéite hypérémique plastique, qui s'est terminée par résolution. Dans l'immense majorité des cas, une hyperostose consécutive vient témoigner de la part qu'a prise l'os à la maladie.

La discussion nous paraît donc circonscrite entre les deux autres opinions, l'une exposée par M. Gosselin dans l'article Ostéite du nouveau dictionnaire pratique, l'autre par M. Lannelongue dans son mémoire sur l'Ostéomyélite aiguë pendant la croissance.

Les idées défendues avec grand talent par ces deux auteurs se touchent par bien des côtés ; elles ne diffèrent guère que par un point, mais ce point est important. En effet, pour l'un, il existe dans tous les cas de la suppuration dans les profondeurs de l'os ; pour l'autre, cette suppuration est fréquente, mais non constante.

Pour M. Gosselin comme pour M. Lannelongue, l'inflammation débute habituellement dans la partie voisine du cartilage conjugal et cette inflammation est toujours diffuse, c'est-à-dire que l'os est atteint dans toute son épaisseur depuis le périoste jusqu'au canal et aux

espaces médullaires inclusivement sur une hauteur variable. Pour l'un comme pour l'autre, cette inflammation diffuse peut aboutir à des nécroses, à des néoformations osseuses, à des abcès de l'os.

Mais, tandis que, pour M. Lannelongue, l'inflammation débutant par le bulbe de l'os est *suppurée* en ce point avant de l'être sous le périoste (l'abcès sous-périostique étant secondaire dans tous les cas), pour M. Gosselin, l'inflammation, qui a envahi d'emblée toute l'épaisseur de l'os au voisinage du cartilage conjugal, peut se montrer à des degrés divers dans telle ou telle partie. Ici elle sera suppurée, là hypérémique et plastique, en un autre point productive. Ce dernier auteur reconnaît que, quand il existe du pus dans les profondeurs de l'os, on trouve habituellement un abcès sous-périostique, mais en revanche, il soutient que l'abcès sous-périostique n'indique pas nécessairement l'existence du pus au niveau du bulbe de l'os.

Voilà donc le point en litige : l'existence, constante ou non, du pus dans les espaces médullaires situés entre le cartilage de conjugaison et l'extrémité du canal médullaire, lorsqu'on rencontre un abcès sous-périostique.

La solution de ce problème est difficile parce qu'elle ne peut être demandée à des constatations anatomiques directes. Dans les cas graves, nous l'avons dit, l'os est suppuré dans toute son épaisseur, (*v. pl. VI, fig.* 1) et l'existence du pus dans les parties profondes n'est douteuse pour personne. Mais en est-il de même pour les faits qui se terminent par une hyperostose dont l'évolution est très différente suivant les sujets ?

Pour établir que l'ostéite est toujours suppurée au niveau du bulbe de l'os, M. Lannelongue se base sur l'apparition de nécroses plus ou moins étendues au niveau des hyperostoses à une époque plus ou moins distante du début de l'affection, sur la présence des abcès osseux qui siègent très souvent à l'extrémité des diaphyses, enfin sur les résultats de la trépanation.

En ce qui concerne les nécroses, nous ferons remarquer que l'existence du pus au moment du début de l'affection n'est pas nécessaire pou es expliquer. Elles peuvent résulter de poussées inflammatoires nouvelles, quelquefois plus intenses que celle qui a signalé les premières phases de la maladie, ou bien d'une ostéite productive interstitielle qui a oblitéré les canaux de Havers. Ces deux mécanismes

sont d'ailleurs admis par M. Lannelongue. L'infiltration purulente du tissu osseux et particulièrement du tissu compacte, entraîne rapidement la mortification de l'os. C'est elle qui explique les nécroses récentes. L'histoire des ostéites traumatiques et expérimentales démontre clairement ce résultat rapide de la présence du pus dans les canaux de Havers. Sans doute on a dit que le pus pouvait se résorber, disparaître, mais cette résorption pour la subtance compacte n'a jamais été prouvée. Nous ne croyons donc pas qu'on puisse s'appuyer sur les nécroses consécutives pour admettre l'existence du pus au début de la maladie dans l'épaisseur de l'os.

Les abcès des extrémités des diaphyses et du canal médullaire sont rencontrés assez fréquemment dans les lésions éloignées de l'ostéite diffuse. Il en existe de très beaux exemples dans la collection particulière de M. Lannelongue (*v. pl.* II, *fig.* 1 et 2). Il ne paraît pas douteux qu'un certain nombre de ces abcès puissent être rapportés aux périodes initiales de la maladie. — Mais ces abcès sont loin d'exister dans tous les cas, et d'autre part rien ne prouve que pour quelques-uns d'entre eux une poussée inflammatoire aiguë au milieu d'un tissu osseux chroniquement enflammé n'ait pas déterminé à une époque plus ou moins éloignée une suppuration circonscrite.

Enfin M. Lannelongue, conséquent avec les idées qu'il professe, pratique depuis quelques années la trépanation au niveau de l'extrémité de la diaphyse atteinte. Il perfore l'os jusqu'aux espaces médullaires centraux. Presque toujours il voit du pus sortir par l'orifice osseux. Dans quelques cas exceptionnels, cependant, il ne sort qu'un liquide consistant rougeâtre, et alors cet auteur admet que la trépanation a été hâtive et a prévenu la formation du pus. Ces derniers faits sont, on le voit, exceptionnels, mais ils existent. D'un autre côté la trépanation a-t-elle été faite dans les cas légers, alors que les phénomènes généraux n'étaient pas très graves ? Ce serait dans ces cas bénins que les résultats de la trépanation seraient très intéressants à connaître.

Il n'y a donc pas d'arguments décisifs en faveur de la présence du pus dans les profondeurs de l'os, au début de *toutes* les ostéites diffuses de croissance. Qu'il y en ait très souvent, le fait nous paraît incontestable, mais nous pensons, avec M. Gosselin, qu'il existe de nombreuses exceptions. Il est certainement des cas qui guérissent sans nécrose, sans abcès osseux consécutifs, avec une simple

hyperostose. Des lésions identiques ne nous paraissent pas pouvoir expliquer des résultats aussi différents. Nous avons, à diverses reprises, insisté sur l'irrégularité de répartition des différents degrés de l'inflammation constatés sur les pièces anatomo-pathologiques; nous avons dit que, sur une même coupe d'os, on pouvait trouver dans certains points de la suppuration, dans d'autres de l'hypérémie et des produits d'exsudation, dans d'autres enfin des produits osseux de nouvelle formation. N'est-il pas très simple, très légitime d'admettre que ce qui existe en surface puisse se rencontrer en profondeur? que l'inflammation puisse être suppurée sous le périoste, hypérémique, plastique ou productive dans le tissu compacte et dans la moelle? Nous admettrions même volontiers qu'une distribution absolument inverse pût être trouvée, et que, sans abcès sous-périostique, du pus existât dans le bulbe et dans le canal médullaire de l'os. Toujours l'os est atteint dans toute son épaisseur; c'est une ostéite totale diffuse, mais c'est une ostéite à des degrés divers étagés. Cette conception qui a l'avantage d'adapter le résultat des constatations nécropsiques à l'intelligence de tous les faits cliniques, ne va pas à l'encontre des idées thérapeutiques que M. Lannelongue essaie d'introduire dans la pratique usuelle. La trépanation, alors même qu'elle ne donne pas issue à du pus, amène, par l'écoulement sanguin auquel elle donne lieu, une détente salutaire dans les phénomènes inflammatoires intenses dont le tissu osseux est le siège.

Lésions éloignées et tardives de l'ostéite diffuse de croissance. — On n'aurait qu'une idée bien incomplète de l'ostéite diffuse de croissance, si on s'arrêtait à l'étude de ses lésions immédiates et rapprochées. Cette maladie amène dans l'os atteint des modifications profondes qui, exceptionnellement, peuvent n'être que transitoires, qui presque toujours sont permanentes. Passons donc rapidement en revue les altérations éloignées et tardives qui sont exposées, d'une manière très détaillée, dans le Mémoire de MM. Lannelongue et J. Comby. (De l'ostéomyélite chronique ou prolongée. — Archives générales de médecine, 1879.)

Toutes ces altérations sont sous la dépendance d'un travail inflammatoire chronique, permanent, traversé de temps en temps par des poussées aiguës. Si l'on se souvient que dans les os un travail d'inflammation subaiguë ou chronique, s'accompagne de néoformation

osseuses, qu'au contraire une poussée inflammatoire intense est rapidement suivie de raréfaction à laquelle se joint ou non de la suppuration, si d'autre part on a présent à l'esprit ce fait que dans l'ostéite diffuse toute l'épaisseur de l'os est malade, on saisira sans peine tous les détails que l'on peut rencontrer sur des coupes d'os provenant d'individus ayant été atteints plus ou moins longtemps auparavant d'une ostéite diffuse de l'adolescence. *(Voir pl. I et II).*

Les os examinés cinq ans, dix ans et plus après le début de cette maladie, attirent l'attention par leur volume et l'irrégularité de leur forme. L'augmentation de volume (hyperostose) porte sur le $\frac{1}{4}$, le $\frac{1}{3}$, la $\frac{1}{2}$, la totalité de l'os. L'hyperostose peut n'occuper qu'un segment de la circonférence ou toute la circonférence de l'os. L'hyperostose partielle est souvent circonférentielle et en fuseau. Quand deux os sont unis ensemble (jambe et avant-bras), l'hyperostose de l'un peut se communiquer à l'autre par des stalactites, qui créent une véritable ankylose au niveau du ligament interosseux (Lannelongue). Dans les hyperostoses générales, on constate souvent des allongements des os qui peuvent varier de 1 à plusieurs centimètres (jusqu'à 10 centimètres) et entraîner des subluxations d'os voisins et des déviations de la main et du pied. On observe également des changements de direction, de courbure.

Le périoste épaissi, quelquefois cartilagineux et très adhérent, recouvre des saillies, des mamelons (ostéophytes), entre lesquels sont des dépressions. Dépouillé de son périoste, l'os offre un aspect vermoulu caractéristique.

Sur une coupe verticale de l'os hyperostosé *(voir pl. I et II)*, on peut rencontrer deux états absolument différents : tantôt le tissu osseux est plein, massif; il présente une densité et une dureté considérable. Tantôt il est poreux, composé d'innombrables vacuoles à parois minces et friables. Dans le premier cas, l'os est dit condensé, éburné; dans le second, il est raréfié. Parfois les deux états existent simultanément et on observe au milieu d'un tissu raréfié des plaques blanches dures, denses, éburnées.

Il est souvent facile de distinguer ce qui a appartenu à l'os ancien et ce qui est nouvellement formé. Du côté du perioste, on peut voir entre l'os nouveau et l'os ancien une ligne de démarcation irrégulière. Du côté du canal médullaire, on aperçoit des saillies, de véri-

tables bouchons osseux qui comblent en partie ou en totalité le canal central de l'os. Parfois, produits nouveaux et os ancien forment un tout, une masse uniforme. Toute l'épaisseur de l'os hyperostosé a alors subi le même travail, soit de condensation, soit de raréfaction.

Que trouve-t-on dans les espaces médullaires et les canaux de Havers? Dans le canal médullaire, les aréoles du tissu spongieux ou les vacuoles du tissu osseux raréfié se montre une moelle dont les caractères sont variables. Assez souvent elle est rouge ou rouge grisâtre, quelquefois d'un rouge vineux. Dans certains points, elle offre un aspect fongueux. Parfois elle se montre grisâtre comme translucide, gélatiniforme. Mais cet aspect est plus ordinairement rencontré sur les limites de l'hyperostose, dans la zone de transition, entre l'os sain et l'os chroniquement enflammé.

En même temps que cette hyperostose, se voient fréquemment des lésions qui viennent se greffer sur elle. L'hyperostose est dite alors compliquée. Ces complications sont les nécroses tardives accompagnées de suppurations profondes, de fistules osseuses et les abcès des os.

Nous n'avons pas ici en vue les nécroses qui succèdent rapidement à la première attaque de l'ostéite diffuse, mais bien les mortifications secondaires de l'os, qui, après un assoupissement de durée variable (cinq, dix, vingt ans et plus), se produisent chez l'adulte, et pourraient être considérées comme d'une tout autre nature, si l'on n'était prévenu.

Les nécroses tardives et les séquestres qui en sont la conséquence peuvent présenter toutes les variétés de forme et de siège. Leur nombre est également très différent suivant les cas et généralement en raison inverse de leur volume. Leur rapport avec l'os dans lequel les séquestres se sont formés, mérite quelque attention.

On peut trouver un nombre considérable de petits séquestres au milieu d'un os raréfié et rempli de moelle rouge ou rouge grisâtre. Cet état se rapproche beaucoup de ce qu'on appelle la carie. La surface de l'os qui présente cette lésion est criblée de trous d'orifices de dimension diverse, à travers lesquels s'engagent des bourgeons fongueux.

Certains petits séquestres, sous la forme de lames, de lamelles, séquestres papyracés (Lannelongue), occupent la surface de l'os ancien ou de l'os nouveau.

Des séquestres plus profonds, souvent plus volumineux, se montrent dans une cavité osseuse, tapissée de bourgeons charnus sécrétant du pus et communiquant avec l'extérieur par un ou plusieurs cloaques.

Enfin, signalons les nécroses d'une partie ou de la totalité de la diaphyse invaginées par des produits osseux périostiques, qui peuvent à un moment donné être atteints par la mortification. Ce sont ces grands séquestres entourés d'un os périostique, trop mince pour supporter une forte pression, qui s'accompagnent le plus souvent de fracture spontanée.

Toutes ces nécroses reconnaissent pour cause une insuffisance de l'irrigation sanguine. Celle-ci, déjà compromise par l'état subinflammatoire dans lequel se trouvent les os hyperostosés, mal assurée dans l'os nouveau par suite de l'irrégularité de distribution des néo-capillaires, est supprimée en divers points soit par une poussée inflammatoire nouvelle, soit par une néoformation osseuse trop abondante dans les canaux de Havers. Voilà pourquoi les séquestres sont tantôt poreux aréolaires, :antôt compactes, lourds, éburnés. L'examen histologique indique nettement pour ces derniers un rétrécissement très marqué, et quelquefois une oblitération complète des canaux de Havers (Cornil et Ranvier).

Les abcès osseux ont deux origines distinctes. Les uns se sont formés pendant la période aiguë, les autres surviennent tardivement dans le tissu osseux hyperostosé. Mentionnés par David et par Brodie, ils ont été étudiés en France par Broca, Ed. Cruveilhier et Ollier. Leurs relations avec l'ostéite diffuse de croissance ont été surtout bien indiquées, nettement formulées par MM. Gosselin et Lannelongue.

Ces abcès peuvent se montrer dans tous les points de la diaphyse. Ils sont plus rares dans l'épiphyse (*v. pl. II*). Un de leurs sièges de prédilection se trouve à l'extrémité de la diaphyse au voisinage du cartilage de conjugaison.

Leur volume et leur forme sont variables. En général ils offrent une forme allongée, ovalaire, à grand axe dirigé suivant la longueur de l'os.

Tapissés ordinairement par une membrane de bourgeons charnus, de fongosités (membrane pyogénique), ils sont remplis par un liquide purulent, séro-purulent, huileux ou séreux (pseudo-kystes des os) Parfois ils sont vides : ce sont les faux abcès de M. Gosselin.

Autour de ces abcès l'os est souvent condensé, éburné (*v. pl. II, fig.* 1); quelquefois, cependant, on observe les lésions de l'ostéite raréfiante, et la cavité de l'abcès peut être regardée comme une vacuole plus large, due à ce que le travail inflammatoire a été très intense en ce point. Les abcès des os peuvent être complètement enfermés dans une couche épaisse de substance osseuse. Parfois ils creusent l'os peu pe u et se rapprochent de la surface soit du côté de la diaphyse (trépanation spontanée de Chassaignac), soit du côté de l'épiphyse, et dans ce dernier cas, ils arrivent parfois à s'ouvrir dans les articulations voisines.

Toutes les lésions que nous venons d'esquisser rapidement s'accompagnent souvent d'altérations de voisinage, phlegmons, arthrites, etc., et de complications générales. Presque toujours, ce sont des lésions viscérales dues aux suppurations de longue durée, stéatose, dégénérescence amyloïde du foie.

Les altérations de l'ostéite diffuse tardive sont les mêmes dans les os courts et les os plats que dans les os longs. L'ostéite raréfiante s'y observe beaucoup plus souvent que l'ostéite condensante.

Les séquestres des os courts sont petits, anfractueux, irréguliers. Dans quelques cas rares on a observé des nécroses totales, particulièrement du calcanéum.

B. — Ostéites simples circonscrites — Les affections comprises dans ce chapitre ont pour caractère commun de rester généralement limitées à une faible étendue de l'os et de se montrer en dehors de tout état diathésique. Nous les diviserons en trois catégories suivant qu'elles résultent d'une inflammation propagée, de l'action d'un corps étranger, d'une tumeur de voisinage, ou qu'elles se montrent idiopathiquement sans aucune cause appréciable. Ces diverses variétés d'ostéites sont quelquefois raréfiantes et suppurées. Mais comme le processus qui préside à leur formation est habituellement lent, chronique ou subaigu, on rencontre souvent le type de l'ostéite condensante et productive.

a. Ostéites résultant d'une inflammation propagée. — Un grand nombre de ces ostéites ne sont l'objet que d'une simple citation dans les auteurs. Gerdy mentionne des périostites condensantes survenant au voisinage de certains foyers d'inflammation profonde. Nélaton signale les altérations du périosteet de l'os dans les phlegmasies

aiguës ou chroniques des parties molles. Dans le phlegmon diffus comme dans le phlegmon circonscrit profond, l'os est souvent malade. Le périoste est rouge, épaissi, ulcéré par place. L'os sous-jacent montre dans une épaisseur variable les lésions de l'ostéite raréfiante. Dans les brûlures, les gelures, les applications de caustiques, le périoste peut être détruit. Il en résulte souvent alors une ostéite suppurée circonscrite suivie d'une nécrose plus ou moins étendue.

Suivant les régions, suivant que l'inflammation adjacente a été aiguë ou chronique, l'ostéite par propagation revêt quelques caractères anatomiques particuliers que nous allons rapidement signaler.

Au crâne l'ostéite propagée se voit dans l'érysipèle du cuir chevelu. Le périoste subit la mortification et il s'ensuit une nécrose lamellaire ou exfolliatrice superficielle. Un autre mode de développement de l'ostéite plus intéressant a été signalé par Chassaignac. Le point de départ de l'inflammation se trouve dans les veines du diploë, autour desquelles se produit un travail de raréfaction de l'os. Dans l'un et l'autre cas du pus peut être trouvé entre l'os et la dure-mère, ainsi que dans les sinus crâniens.

Signalons encore la possibilité d'une propagation d'une otite externe ou moyenne aux cellules mastoïdiennes, l'ostéo-périostite suppurée et nécrosique de l'apophyse mastoïde, qui en est quelquefois la conséquence.

A la face, les ostéites circonscrites non diathésiques se montrent presque toujours sous l'influence d'une altération dentaire ou d'une difficulté d'évolution d'une dent (dent de sagesse). Des ostéo-périostites quelquefois très limitées, d'autres fois plus étendues, des nécroses plus ou moins importantes sont constatées.

Au niveau des membres, les ostéites propagées sont communes. Sans parler de celles qui succèdent aux phlegmons, nous signalerons spécialement les ostéites des épiphyses consécutives aux arthrites et aux périarthrites suppurées ou non. On trouve dans ces cas de l'ostéite raréfiante, plus souvent de l'ostéite condensante sous-périostée. Au membre supérieur, les lésions graves du squelette, qui succèdent au panaris profond, méritent d'être mentionnées. On sait que le panaris de la pulpe de la phalangette des doigts est souvent suivi de la nécrose de toute la phalange. Aux membres inférieurs, nous avons à enregistrer plusieurs ostéites particulières à type subaigu ou chronique.

Telles sont les ostéites rencontrées et décrites par M. Gosselin dans certaines variétés de mal perforant et dans la tarsalgie des adolescents. Telle est encore cette ostéo-périostite productive qui se développe au voisinage des anciens ulcères de jambe, remarquable par les nombreux ostéophytes qui donnent à l'os un aspect irrégulier tout particulier (Reclus).

b. — Ostéites localisées se montrant au voisinage des tumeurs et des corps étrangers. — Autour des tumeurs non envahissantes, telles que anévrismes, kystes, etc., autour des corps étrangers tolérés par le tissu osseux, on voit se produire tantôt une sorte d'usure particulière de l'os, tantôt au contraire une condensation de son tissu.

Le type le plus remarquable de l'usure osseuse, lésion peu étudiée et que nous regardons pour notre part comme une ostéite raréfiante à marche lente, se voit dans les tumeurs animées de battements au contact des os. L'os au point pressé devient d'abord rugueux par suite de la disparition des lamelles superficielles et se creuse peu à peu (Volkmann). On peut trouver le canal médullaire d'un os long ouvert de cette façon, tandis qu'à la périphérie de l'anévrisme, au niveau du périoste s'est formé une couche d'ostéophytes assez épaisse. L'usure de l'os peut être encore facilement constatée au niveau des granulations de Pacchioni.

Lorsque les tumeurs ne sont pas animées de battements comme les anévrismes, elles provoquent un travail lent d'ostéite condensante. La tumeur ou le corps étranger toléré ont ainsi une sorte de coque éburnée plus ou moins épaisse.

c. — Ostéites circonscrites idiopathiques. — Les unes sont franchement inflammatoires. Elles peuvent même exceptionnellement aboutir à la suppuration. Les autres sont discutables. Certains auteurs admettent leur nature inflammatoire et c'est pour cette raison que nous en parlons ici, les autres les regardent comme des néoplasises, comme des tumeurs.

Les premières ont été signalées et décrites par MM. Gosselin et Lannelongue. Elles se rencontrent au niveau de certaines apophyses du squelette chez les adolescents. Leur siège le plus fréquent est la tubérosité antérieure du tibia et le grand trochanter. Elles se terminent par un gonflement transitoire ou permanent (hyperostose apophysaire). Il n'y en a pas d'autopsie.

Les secondes comprennent les exostoses idiopathiques dans lesquelles on distingue les exostoses ostéogéniques ou de développement, et les exostoses autogéniques. Ces dernières très curieuses, peuvent se rencontrer en nombre considérable sur le même individu ou sur des individus de la même famille. Leur pathogénie est très obscure.

A côté des exostoses précédentes, nous citerons les exostoses sous-unguéales. Longtemps considérées comme des tumeurs, des sarcomes ossifiants (Cornil et Ranvier), elles tendent à être placées parmi les productions d'origine inflammatoire. On a comparé leur mode de développement à la formation du tissu osseux dans le cal. Comme dans ce dernier, l'os se constitue aux dépens du tissu fibreux et du tissu cartilagineux.

Enfin, signalons les quelques cas d'hyperostoses localisées idiopathiques rapportés dans les auteurs. Ce sont des faits absolument exceptionnels et sans examen anatomique.

Nous n'avons voulu faire ici qu'une simple mention de ces ostéites localisées non diathésiques. L'étude peu avancée de la plupart d'entre elles demande de nouvelles recherches. Il y a là plus d'une lacune à combler.

CHAPITRE II

OSTÉITES DIATHÉSIQUES

I. — Ostéites rhumatismales.

Signalée par Adams, qui avait observé des altérations sur les épiphyses voisines des articulations malades et même sur les diaphyses, l'ostéite rhumatismale a été le sujet de deux communications à la Société clinique de Paris ; M. Cadiat lut à la séance du 21 mars 1877

un mémoire sur l'*Ostéite rhumatismale*, qui donna lieu à une discussion assez intéressante. Dans une séance ultérieure. M. Féréol venait lire à son tour un travail sur le *Rhumatisme ostéo-hypertrophique des diaphyses et des osplats,* dans lequel il rapporte plusieurs passages d'Adams; nous reviendrons plus loin sur ces deux mémoires.

M. Labadie-Lagrave dit que les lésions des extrémités osseuses sont encore mal connues; il cite, d'après M. Charcot, les observations de Hasse et de Kussmaul qui auraient reconnu quelques altérations de l'os et du périoste et une observation de Gurlt qui aurait constaté une vascularisation anormale, avec prolifération cellulaire de la mœlle osseuse.

M. Gosselin divise l'ostéite et l'ostéo-périostite rhumatismale en trois variétés : 1° l'ostéite des os longs sans arthrites concomitantes ; 2° l'ostéo-périostite des extrémités osseuses avec arthrites concomitantes; 3° l'osteo-périostite des os plats.

Nous conserverons à peu près la même division et nous traiterons dans deux paragraphes.

1° *l'Ostéite des épiphyses voisines d'une articulation malade.*

2° *l'Ostéite rhumatismale indépendante d'une arthrite voisine.*

Enfin, nous parlerons ensuite de l'ostéite du rhumatisme noueux.

1° *Ostéites des épiphyses voisines d'une articulation malade.* Cette variété nous paraît devoir être fréquente, mais passe souvent inaperçue, parce que l'arthrite accapare toute la scène clinique par l'acuité de ses symptômes; il est certain, du reste, qu'ici l'ostéite n'a qu'une importance secondaire.

Les lésions signalées par Hasse, Kussmaul et Gurlt, citées par M. Charcot, se rapportent à notre variété; mais elles ne sont décrites qu'en termes très vagues dans l'article de M. Labadie-Lagrave.

Nous trouvons, dans le mémoire de M. Féréol, qu'Adams avait constaté que les parties osseuses voisines des articulations étaient notablement hypertrophiées par une production anormale du tissu osseux. Cette hypertrophie du tissu osseux ne siégeait pas seulement aux extrémités osseuses voisines des articulations malades, mais s'étendait aussi plus ou moins sur la diaphyse. Il en était de même chez un malade de l'hospice d'Ivry, dont M. Féréol rapporte l'autop-

sie. Ce malade était atteint d'une arthrite sèche du genou et il mourut intercurremment emporté par une attaque de délirium tremens. Les os qui forment l'articulation du genou, le fémur, le tibia et le péroné étaient le siège d'une augmentation de volume considérable qui partait de l'articulation malade et qui s'étendait assez loin sur la diaphyse de ces os.

M. Panas, dans la discussion qui suivit la lecture du mémoire de M. Cadiat, avait signalé du reste que dans l'arthrite sèche le tissu osseux et le périoste voisin des articulations malades étaient toujours lésés.

Nous croyons que, dans ces cas, c'est surtout à l'ostéite condensante que l'on a affaire.

2° — *Ostéite rhumatismale indépendante d'une arthrite voisine.*

a. Siégeant sur un os long. — Nous empruntons à l'article de M. Gosselin la plupart des détails qui suivent. Le tibia est l'os le plus souvent atteint, puis le fémur, le radius et le cubitus. L'ostéite siège tantôt sur la diaphyse seule, tantôt sur l'épiphyse et une partie de la diaphyse.

L'histoire de cette ostéite est toute clinique. M. Gosselin ne connaît pas d'autopsie ; il est donc réduit à des suppositions ; il pense que les lésions sont, au début, identiques à celles de l'ostéite traumatique : c'est-à-dire épaississement et vascularisation du périoste ; épanchement sous-périostique d'un liquide sanguinolent renfermant des cellules de nouvelle formation ; agrandissement des canalicules de Havers et dilatation de leurs vaisseaux sanguins ; plus tard, hyperostose plus ou moins prononcée.

Cette affection marche lentement ; elle se termine, sans suppuration ni nécrose, quelquefois par la résolution, le plus souvent par la persistance de l'hyperostose.

Nous avons eu l'occasion d'observer en 1882, avec M. Gosselin, un fait absolument insolite d'ostéite rhumatismale suppurée. Il s'agit d'un homme de 54 ans ayant dans ses ascendants et ses collatéraux de nombreux rhumatisants. Lui-même est dartreux et très sujet à l'eczéma. En janvier 1882 il fut pris de douleurs vives dans la tête et plusieurs articulations, épaules, genoux, poignets. Pendant quinze jours ces douleurs furent très vives sans beaucoup de gonflement articulaire. A cette date il ressentit une douleur intense au niveau de

la malléole externe gauche. Deux jours plus tard nous constations un empâtement œdémateux avec rougeur au niveau de la moitié supérieure de cette malléole. Ce gonflement allongé suivant la direction de l'os, remontait jusqu'au 1/3 moyen de la jambe. La fluctuation ayant été constatée, une incision amena l'écoulement d'une notable quantité de pus. Avec le stylet nous constations la dénudation de l'os dans une étendue de plusieurs centimètres. Pendant ce temps l'articulation tibio-tarsienne restait intacte Les suites de cette affection furent assez bénignes. Au point de vue local la maladie guérit sans nécrose. Mais des douleurs articulaires et musculaires tourmentèrent le malade pendant six mois. De plus, l'articulation tibio-tarsienne voisine de l'abcès malléolaire sous-périostique, qui était restée saine pendant plus de deux mois à partir de l'ouverture de l'abcès, devint le siège d'un gonflement douloureux qui nécessita l'immobilisation et l'application de révulsifs pendant trois mois. Cette arthrite de voisinage guérit laissant après elle une certaine roideur de l'articulation.

Nous devons ajouter que cet homme n'était nullement scrofuleux.

b. Siégeant sur un os plat. — M. Gosselin n'en a pas vu d'exemple ; il existe deux observations d'une ostéite rhumatismale du maxillaire inférieur ; l'une est d'Adams et est rapportée dans le mémoire de M. Féréol ; l'autre, plus importante, est celle qui sert de base au mémoire de M. Cadiat et a été l'objet d'un examen histologique.

M. Cadiat rapporte l'histoire d'un malade ayant eu une arthrite sèche du genou guérie à Aix, qui fut pris l'année suivante de douleurs dans la mâchoire inférieure ; un dentiste arracha deux dents saines sans obtenir de résultats. Le malade s'adressa à un chirurgien, qui, constatant une tuméfaction régulière occupant la partie gauche du maxillaire, pensa à un ostéo-sarcome et pratiqua l'ablation de la mâchoire.

Les pièces furent remises à M. Cadiat et voici les lésions qu'il constata : L'os était doublé de volume, le périoste notablement hypertrophié et les vaisseaux très dilatés. Le tissu compacte était granuleux, friable ; par contre, le tissu spongieux ne présentait plus ses fines trabécules, avait un aspect généralement granuleux et se distinguait à peine du tissu compacte. Autour des lamelles osseuses il y avait un grand nombre d'ostéoblastes, mais ils n'avaient pas subi de dégénérescence graisseuse.

M. Gosselin pense qu'on ne peut accepter ces observations qu'avec réserve et il fait remarquer que le maxillaire inférieur étant si souvent le siège d'ostéo-périostite d'origine dentaire, il est difficile d'affirmer d'une manière absolue la nature rhumatismale de ces deux ostéites.

Ostéite dans le rhumatisme noueux. — Le manuel d'histologie pathologique de MM. Cornil et Ranvier nous donne un tableau des lésions osseuses du rhumatisme noueux, qui se trouve corroboré par l'article de M. Labadie-Lagrave. *(Nouveau Dictionnaire de Médecine.)*

On comprend que l'inflammation du cartilage puisse s'étendre d'une façon directe au tissu spongieux et y déterminer une éburnation inflammatoire. Dans tous les autres points de l'épiphyse la moelle est adipeuse, au point que les travées osseuses sont amincies et se laissent facilement briser par le doigt; au point de vue histologique, ces travées sont cependant normales.

Ostéite goutteuse. — Nous avons trouvé très peu de détails sur ce sujet.

Garrod, qui décrit avec sa grande autorité tout ce qui a rapport à la goutte, ne parle pas d'altération osseuse. Il dit seulement à propos d'une autopsie : « On voit sur la première phalange un petit dépôt d'urate de soude qui infiltre la substance de l'os ; c'est là à peu près le seul exemple de concrétion tophacée qu'il m'ait été donné d'observer au niveau du tissu osseux ; et encore, faut-il remarquer que cette concrétion paraissait avoir des connexions avec celles qui occupait le cartilage articulaire. »

Nous trouvons un peu plus de détails dans le Manuel de MM. Cornil et Ranvier.

A propos de l'arthrite goutteuse, nous voyons qu'au début il y a une infiltration d'urate de soude dans le cartilage, la synoviale et même dans le *périoste* et le *tissu spongieux des épiphyses.*

Plus loin, nous trouvons qu'à la place de la cavité articulaire il existe des aréoles de tissu spongieux contenant de l'urate de soude, de telle sorte que l'interligne articulaire n'est plus représenté que par une ligne blanche. Les deux os, sciés dans leur longueur et desséchés, dénotent aussi cette disposition ; cette ankylose résulte évidemment d'une ostéite limitée aux extrémités des deux os.

M. Féréol, qui a eu la bonne fortune de faire, pendant son service à

l'hospice d'Ivry, deux autopsies de goutteux, décrit des lésions absolument analogues et qui confirment les renseignements de MM. Cornil et Ranvier.

II. — Ostéites syphilitiques

Les accidents osseux de la syphilis se montrent avec une physionomie différente suivant qu'ils sont rencontrés chez l'adulte ou chez l'enfant.

Nous étudierons donc

A. — Les lésions osseuses de la syphilis chez l'adulte :

B. — Les lésions osseuses de la syphilis chez l'enfant.

A. — *Lésions osseuses de la syphilis chez l'adulte.* — Ces lésions sont connues depuis le XVIe siècle. Il en est fait mention dans les écrits de Vidus Vidius, Fernel, Fallope, Fabrice d'Aquapendente. Howard et Sandifort ont laissé des dessins des lésiens syphilitiques du crâne. Astruc, J.-L. Petit, Hunter donnent des descriptions des altérations spécifiques du système osseux. A une époque plus rapprochée de nous, ces altérations ont été plus spécialement étudiées par Dufour, Ricord, Gosselin, Virchow, Lancereaux, Cornil et Ranvier.

Les lésions de l'ostéite syphilitique chez l'adulte sont de deux ordres : les unes offrent les caractères anatomiques de l'ostéite simple. C'est l'ostéo-périostite syphilitique ; elle peut, dans son évolution, amener une production exagérée de tissu osseux, une exostose. Dans d'autres cas, si l'inflammation est plus intense, elle entraîne la raréfaction du tissu osseux, l'ostéite raréfiante. Les deux processus peuvent, ainsi que nous le verrons, se succéder sur la même partie osseuse. Les autres, au contraire, s'accompagnent de la production du tissu gommeux, qui peut se montrer sous forme d'amas circonscrits ou à l'état diffus.

Les ostéo-périostites simples sont plutôt l'apanage des périodes primitives et secondaires de la syphilis. M. Mauriac a noté des cas où l'ostéite apparaît à une période très rapprochée du début, du 15e au 120e jour après l'infection, quelquefois même avant la roséole.

C'est au tibia, puis au crâne, aux côtes et au maxillaire inférieur que siègent le plus souvent ces exostoses précoces qui peuvent réci-

diver quelquefois à quelques jours d'intervalle, quelquefois à long terme (3 ans).

L'ostéite gommeuse appartient aux périodes tardives de la syphilis.

a.—Ostéo périostite syphilitique simple.—Au point de vue anatomo-pathologique, l'ostéo-périostite syphilitique ne diffère en rien de l'ostéo-périostite traumatique (Gosselin, Lancereaux).

Le gonflement modéré et diffus de la partie superficielle de l'os et du périoste peut, dans certains cas, s'arrêter et rétrocéder; quand l'inflammation persiste plus longtemps, elle détermine la formation de couches osseuses nouvelles situées sous le périoste qui leur a donné naissance. Peu à peu elles se soudent à la diaphyse, continuent à s'ajouter les unes aux autres et déterminent à la surface de l'os un relief, c'est la périostose ou l'exostose.

L'ostéite syphilitique et l'exostose syphilitique ont été rencontrées sur presque tous les os. Les os plats et les os longs y sont également exposés. Les os longs des membres : tibia, fémur, humérus et les os du crâne et de la face en sont le siège le plus fréquent. Les petits os longs des phalanges et les os courts sont pris moins souvent.

D'autres sont plus rarement atteints. Cependant on a décrit la périostite syphilitique de l'orbite (Hutchinson) l'ostéo-périostite syphilitique du sinus maxillaire (Richet), l'ostéo-périostite de la rotule (Howard Marsh), la carie syphilitique de l'os iliaque (Bruck), la carie syphilitique du rocher (Barie), la carie syphilitique du calcaneum (Meyran). On peut rencontrer plusieurs exostoses existant simultanément sur plusieurs os, exostose du pubis et du fémur (Gillette).

Sur un os long, la diaphyse est plus souvent atteinte que l'épiphyse.

Sur un même os la production nouvelle peut siéger soit sur la face externe de l'os, ce qui est plus fréquent, exostoses proprement dites ; soit dans l'épaisseur, exostoses parenchymateuses ; soit dans l'intérieur du canal médullaire, énostoses.

De même, sur les os plats du crâne, elles peuvent se montrer soit à la face externe, soit à la face interne.

Dans la colonne vertébrale, on les trouve quelquefois faisant saillie dans le canal rachidien.

Signalons les exostoses de l'orbite qui peuvent comprimer les organes de cette cavité.

Les exostoses syphilitiques forment une saillie variable, en général moins considérable que celle des exostoses ostéogéniques.

Quelquefois la saillie, au lieu d'être nettement circonscrite, détermine un accroissement du volume total de l'extrémité inférieure d'un os. Telle est l'hypérostose du tibia, par exemple. Telle est encore l'hyperostose occupant les deux extrémités osseuses qui constituent une articulation. Elle entraîne alors une déformation qui peut faire croire à une affection articulaire chronique (pseudo-tumeur blanche de Fournier).

Les exostoses et les productions interstitielles de tissu osseux, très fréquentes au niveau des os du crâne, y amènent des déformations considérables et souvent très remarquables. La calotte crânienne épaissie est plus lourde et plus dure qu'à l'état normal. Cet épaississement peut aller jusqu'à un centimètre et plus. La portion écailleuse du temporal, ordinairement si mince, avait, dans un cas qu'il nous a été donné d'observer, 7 à 8 millimètres d'épaisseur. En même temps que cette condensation interstitielle, se remarquent des néoformations osseuses plus ou moins importantes à la face interne et surtout à la face externe des os. Ces faces présentent des aspérités, des bosselures irrégulières et rugueuses, séparées par des dépressions anfractueuses plus ou moins profondes. Il arrive souvent que le périoste, à peu près normal au niveau des saillies, est épaissi et présente une consistance cartilagineuse au niveau des dépressions.

La structure des produits osseux de nouvelle formation est variable suivant leur âge. Au début ils ont une structure spongieuse. C'est alors que sous l'influence du traitement spécifique ils peuvent disparaître. Plus tard, par suite de l'adjonction incessante de nouvelles couches osseuses, ils deviennent compactes, puis finalement éburnés. Quelquefois même les canaux de Havers présentent des dimensions de plus en plus exiguës; la circulation sanguine y est entravée d'abord, puis, dans les cas extrêmes, interrompue. La nécrose en est alors la conséquence.

L'ostéopériostite syphilique, comme toute ostéite, est d'abord raréfiante. Mais cette raréfaction, le plus souvent modérée, est bientôt suivie d'ostéite productive. Parfois, cependant, le processus de l'ostéite raréfiante prédomine; l'os devient friable, se médullise, se ramollit. Cette forme aboutit presque toujours, après un temps variable, à l'ostéite productive et à l'exostose.

En résumé, l'ostéo-périostite syphilitique simple peut siéger sur toutes les variétés d'os, plus particulièrement sur la diaphyse des os longs et sur les os plats; elle peut porter sur les parties superficielles ou profondes ensemble et séparément ; elle peut dans son évolution être raréfiante, plus souvent productive, et, dans ce cas, l'exostose ou l'hyperostose va parfois jusqu'à l'éburnation et la nécrose.

b. — Ostéite gommeuse. — Elle est circonscrite ou diffuse.

L'ostéite gommeuse circonscrite est tantôt superficielle, tantôt et moins souvent profonde. De là, les deux variétés admises par M. Cornil, l'ostéo-périostite gommeuse et l'ostéomyélite gommeuse.

Les gommes circonscrites siègent principalement au crâne, soit à la face externe, soit à la face interne, au cubitus, aux côtes, au tibia, au nez, au sternum et à la clavicule.

Si, cliniquement, on les observe souvent, les examens anatomiques sont rares, car elles guérissent dans la grande majorité des cas.

Virchow a étudié les gommes circonscrites des os du crâne. Elles siègent au début, soit sous le périoste épicranien, soit sous la dure-mère, quelquefois en ces deux points à la fois.

Elles s'avancent sous forme d'un cône dans le tissu osseux dont elles déterminent la raréfaction progressive. Quand la gomme se montre sous le périoste et sous la dure-mère en deux points correspondants, elle peut par son développement amener la perforation de l'os sous la forme de trous nettement arrondis (Volkmann).

La gomme, de la grosseur d'un pois à une noisette, est rosée à la coupe, de consistance plus ou moins ferme suivant la période de son évolution où elle est arrivée.

A une première période, il y a, disent MM. Cornil et Ranvier, prolifération de la moelle des os. Les canaux de Havers et les alvéoles du tissu spongieux sont remplis d'un tissu embryonnaire, les trabécules osseuses s'érodent, s'amincissent et se résorbent.

Au premier degré, c'est donc de l'ostéite.

La lésion continue, les nodules gommeux prennent naissance dans les espaces médullaires agrandis et contenant de la moelle embryonnaire.

Qu'est-ce donc que ces nodules gommeux ?

Ce sont des petits îlots irréguliers dans lesquels les cellules centrales sont atrophiées et granuleuses, tandis que les périphériques

présentent les caractères des cellules embryonnaires. On peut y rencontrer de nombreuses cellules géantes (*v. pl. IV, fig.* 3 *et* 4).

La ressemblance de structure entre le nodule gommeux et le follicule dit tuberculeux est manifeste.

La différence entre ces deux lésions élémentaires, disent MM. Cornil et Ranvier, consiste en ce que les vaisseaux qui sont à la périphérie des nodules et qui y envoient des capillaires restent toujours perméables, alors même que le centre du nodule est en dégénérescence; enfin, on n'y rencontrerait pas les bacilles que l'on a décrits récemment dans les follicules tuberculeux.

Ces gommes circonscrites subissent la transformation caséeuse lardacée, puis se résorbent lentement (Virchow) ; à leur place on rencontre une cicatrice étoilée du tissu osseux formée par du tissu fibreux, c'est la carie sèche syphilitique de Virchow, bien que la lésion n'ait rien de commun avec la carie.

A la périphérie, l'ostéite a donné naissance à des ostéophytes et la dépression peut être entourée d'une couronne plus ou moins régulière de ces productions nouvelles constituant l'exostose circonférencielle.

La transformation fibreuse de la gomme circonscrite est fréquente. Mais le produit gommeux peut évoluer d'une façon différente ; spontanément ou sous l'influence du traitement, il disparaît quelquefois complètement ; d'autres fois il subit une série de transformations qui le conduisent à la suppuration, à la mortification et à l'expulsion. La réparation peut alors se faire rapidement ou être retardée par une nécrose. Enfin il existe des cas où la gomme sous-périostique passe à l'état de nodosités dures qui persistent indéfiniment (Gosselin).

Les gommes diffuses des os (ostéite diffuse de Lancereaux) se présentent le plus souvent dans les parties sous-cutanées du système osseux et à la voûte palatine.

La production gommeuse se fait à la fois sous le périoste et dans la portion de l'os qu'il recouvre sous forme d'un tissu mou légèrement gélatineux et rosé d'abord, et qui prend bientôt une consistance plus grande et devient opaque.

Sur une section de l'os pratiquée à ce moment on observe une surface blanchâtre d'aspect caséeux rappelant l'infiltration tuberculeuse des os, et sous le périoste on trouve également une couche pulpeuse, blanchâtre,dans un espace correspondant à la lésion de l'os.

Sur les coupes, le microscope fait reconnaître dans les parties pulpeuses et blanchâtres, sous le périoste et dans l'os, de nombreux nodules gommeux. On peut également reconnaître des cellules géantes (*v. Pl. III et IV*).

Les examens anatomo-pathologiques et histologiques complets d'ostéite gommeuse diffuse ne sont pas nombreux. Nous croyons donc utile de citer ici avec quelques détails l'observation anatomo-pathologique d'une femme qui a succombé en 1882 dans le service de M. Fournier. Cette observation, très complète au point de vue des différentes formes d'altérations osseuses dans la syphilis, est consignée en partie dans la thèse de M. Méricamp. L'examen histologique a été pratiqué par M. Leloir. Nos planches III et IV montrent des coupes d'ensemble et de parties isolées provenant de l'extrémité inférieure du radius de cette femme atteinte d'ostéite gommeuse diffuse.

L'humérus gauche de cette malade est notablement épaissi dans sa diaphyse. Le périoste enlevé, l'os présente les caractères de l'ostéite condensante. Sur le bord externe de l'os, à dix centimètres de l'épicondyle, entre le périoste et l'os, on trouve une couche de matière pulpeuse. Lorsqu'on la racle, on constate que le tissu osseux est creusé de vacuoles irrégulières dont quelques-unes pénètrent dans la profondeur.

La face postérieure de l'humérus présente les mêmes cavités arrondies ou ellipsoïdes ; elles sont très lisses et non rugueuses comme les précédentes, et conduisent comme des tunnels jusque dans son épaisseur.

Dans l'intérieur de l'os, on trouve une cavité de 5 centimètres de haut, irrégulière, envoyant à droite et à gauche de petits prolongements par lesquels elle communique avec les deux groupes de vacuoles superficielles décrites plus haut.

Cette cavité contient une matière pulpeuse jaunâtre, elle est cloisonnée par des bandes de tissu fibreux éparses, à direction longitudinale, dont les fibrilles parcourent les conduits déjà mentionnés pour s'attacher à la face profonde du périoste.

L'extrémité inférieure du radius gauche montre immédiatement au-dessus de l'épiphyse une cavité de 3 centimètres de haut et de 2 centimètres d'avant en arrière, à prolongements multiples et remplie d'une matière caséeuse, pulpeuse, couleur jaune d'or.

Sur la pièce desséchée, on voit que cette cavité est partagée en trois

cavités secondaires par deux lames de tissu fibreux, l'une dirigée d'avant en arrière, l'autre reliant cette première lame à la paroi inférieure de l'excavation. Le reste de la diaphyse est atteint d'ostéite condensante sans éburnation; plus haut, la condensation s'atténue, le tissu osseux devient fragile, il se fragmente au moment de la section, nous retrouvons les lésions de l'ostéite raréfiante.

L'examen histologique fait par M. Leloir porte sur les parties périphériques et sur la matière pulpeuse centrale que contenait la cavité de l'extrémité inférieure du radius. Nous avons examiné avec soin ces préparations (*v. pl. III et IV.*)

Une coupe mince passant par le foyer caséeux et l'os ambiant permet d'étudier ces différentes parties : les lésions périphériques, la partie centrale, la zone intermédiaire.

A la périphérie, l'os présente les lésions de l'ostéite raréfiante, les espaces médullaires, les canaux de Havers sont agrandis et remplis de cellules embryonnaires, les corpuscules osseux s'ouvrent et laissent échapper leurs cellules, à mesure qu'on se rapproche du néoplasme les lamelles osseuses tendent à disparaître et les boyaux remplis de cellules embryonnaires s'ouvrent, ayant subi la dégénérescence caséeuse les uns dans les autres.

C'est par la confluence et l'abouchement de ces boyaux qu'est formé le néoplasme central.

A un fort grossissement, la partie centrale caséeuse est constituée par des éléments cellulaires très petits subissant la désagrégation moléculaire ou formant par place des blocs d'apparence colloïde.

La partie périphérique est constituée par une quantité de cellules rondes ou fusiformes semées plus ou moins régulièrement dans une substance fondamentale d'apparence fibrillaire. Dans certains points, les cellules embryonnaires se disposent en nodules (*pl. IV, fig. 4*). Dans ces nodules existent quelques cellules géantes peu distinctes.

Les vaisseaux qui pénètrent dans la masse gommeuse sont ou bien relativement sains, ou bien fortement altérés, ce qui est le cas le plus fréquent. Les uns sont obstrués par des cellules endothéliales proliférées et des globules blancs altérés ; leur paroi est sclérosée (*v. pl. III, fig. 1 et 2*), dans d'autres la sclérose des parois est telle que la lumière du vaisseau a disparu.

Dans la zone intermédiaire, le néoplasmo se transforme graduelle-

ment en un tissu fibreux dense contenant encore çà et là quelques îlots de cellules embryonnaires altérées *(v. pl. III, fig. 2)*.

Sur d'autres os appartenant à la même malade, sur l'extrémité inférieure du fémur gauche, par exemple, on peut voir que la lésion osseuse se propage jusqu'au cartilage articulaire ; les capsules cartilagineuses sont déformées, détruites ; en plusieurs points les boyaux remplis de cellules embryonnaires résultant de l'ostéite raréfiante et gommeuse, sont en contact avec le cartilage érodé et tendent à s'ouvrir dans la cavité articulaire.

Comment évoluent les gommes diffuses des os ?

Elles pourraient disparaître sous l'influence du traitement; plus souvent elles laissent à leur place des pertes de substance, des anfractuosités, témoins irrécusables de leur existence passée.

D'autres fois l'ostéite que nous avons mentionnée à la périphérie de la lésion peut prendre un développement plus considérable. Des exostoses et des hyperostoses peuvent remplacer les gommes diffuses.

Enfin, la gomme diffuse des os se terminerait dans nombre de cas, par nécrose. Des séquestres auraient été rencontrés parsemés d'alvéoles remplis de matière caséeuse; ces cavités ont probablement contenu autrefois des nodules gommeux, et pour Virchow, c'est là la pathogénie de toute nécrose syphilitique.

Nous venons de dire que l'ostéite productive peut succéder à la gomme osseuse, et nous savons qu'elle peut aller jusqu'à l'éburnation qui peut elle-même par l'oblitération des canaux de Havers entraîner la nécrose. MM. Cornil et Ranvier croient que ce dernier mode pathogénique est fréquent.

Sur le crâne, la nécrose souvent observée peut entraîner la formation de séquestres d'un volume considérable ; sur certains points l'os a disparu dans toute son épaisseur et est remplacé par une lame de tissu fibreux adhérent à la dure-mère. Ces nécroses des os du crâne sont extrêmement variables de forme et d'étendue. Il existe au musée de l'hôpital Saint-Louis des crânes percés à jour, offrant des pertes de substance érodées, déchiquetées sur les bords. Rien de plus capricieux que leur disposition. Dans certains cas la partie nécrosée mobile est entourée par des ostéophytes sous-périostiques qui l'enchâssent comme un verre de montre. D'autres fois le séquestre n'est qu'en partie mobile. L'os nécrosé peut être entouré par une ma-

tière blanc jaunâtre, molle, gommeuse. D'autres fois il est en contact avec des bourgeons charnus auxquels il adhère. Un certain nombre de ces séquestres sont poreux ; d'autres au contraire éburnés. Quelques-uns, extérieurement percés de trous, sont durs et massifs à l'intérieur. En même temps que ces ostéites gommeuses diffuses des os du crâne, on peut rencontrer des adhérences de la dure-mère, des méningites ou encore des abcès du cerveau.

L'ostéite gommeuse des os minces tels que les cornets, la lame perpendiculaire de l'éthmoïde, les os propres du nez, le palatin, peut devenir rapidement suppurante et nécrosique. La rapidité de la nécrose dans ces cas empêche de constater souvent d'une manière évidente la période gommeuse (Gosselin).

Cette localisation a une importance clinique que nous ne pouvons que mentionner, elle amène dans la forme du nez des déformations en encoche caractéristiques. On s'est basé sur ces faits pour admettre une carie syphilitique osseuse qui est, du reste, à peu près généralement rejetée aujourd'hui.

Quoi qu'il en soit, sur le palais, c'est généralement à la jonction des maxillaires et sur les palatins que se localise la lésion. Aux os du nez, la syphilis s'attaque d'ordinaire à la cloison ; quelquefois, cependant, la tumeur syphilitique peut occuper la paroi externe des narines et proéminer à l'extérieur (Jullien).

Les conséquences les plus importantes de cette affection sont :

1° La nécrose du vomer qui peut se propager aux sinus de l'ethmoïde ; la nécrose de l'unguis, à l'apophyse montante du maxillaire, aux os nasaux.

2° L'hyperostose de voisinage (très fréquente) des cornets et des os propres du nez et la formation de séquestres éburnés.

3° L'affaissement des os propres, qui n'étant plus soutenus par la cloison, basculent en donnant à la base du nez une forme aplatie écrasée.

4° L'obstruction du canal nasal par hyperostose des os qui en forment les parois.

M. Gosselin a signalé une forme tout à fait exceptionnelle d'ostéite syphilitique gommeuse, ostéite à mastic, dont il a rapporté deux exemples. Dans l'un, il s'agit d'une femme de 50 ans syphilitique, chez laquelle il trouva à l'autopsie une matière grise, molle, extrê-

mement fétide, ayant la consistance du mastic, entre la dure-mère et les os du crâne. Dans l'autre, avec une nécrose de l'ethmoïde il rencontra dans le sinus maxillaire une sorte de mastic fétide. M. Gosselin regarde ces masses fétides comme des gommes concrétées et altérées par suite de leur contact avec l'air. Il n'y a pas eu d'examen histologique.

Mentionnons en terminant ce qui a trait aux lésions osseuses syphilitiques de l'adulte, certaines modifications qui surviennent dans les doigts à la suite d'ostéite des phalanges. Taylor, en 1871, décrit la dactylite syphilitique. Elle peut siéger sur les os des pieds et des mains. Elle est caractérisée par de la périostite gommeuse, ou des gommes diffuses ; la lésion porte sur l'extrémité inférieure de la pre mière phalange et l'extrémité supérieure de la deuxième, les deux extrémités sont atteintes d'ostéomyelite gommeuse qui amène finalement des pertes de subtance telles que le doigt paraît « rentré ».

Dans certains cas, la gomme des doigts amène un état soufflé de l'os, qui rappelle le spina ventosa.

Volkmann décrit une autre forme qui ne serait autre chose que l'ostéo périostite syphilitique simple des phalanges.

B.— Lésions de la syphilis osseuse chez les enfants.— L'étude des lésions de la syphilis osseuse chez les enfants est de date récente. En 1865, M. Ranvier présente à la Société de Biologie le premier fait de disjonction des épiphyses chez un enfant mort un mois après sa naissance. En 1870, Wegner publie une importante monographie sur ce sujet. Deux ans plus tard, Waldeyer et Kobner, prenant comme base le travail précédent, se livrent à de nouvelles recherches. Depuis 1873, M. Parrot, dans de nombreux mémoires et communications à la Société anatomique, à la Société de Biologie, expose les différentes altérations des os dans la syphilis infantile. Malgré ces importants travaux, certaines obscurités persistent encore dans cette étude. Elles tiennent surtout aux points de contact qui s'établissent à un moment donné de l'évolution de la maladie entre la syphilis et le rachitisme.

M. Lannelongue (en 1881), dans une communication à la Société de Chirurgie, a attiré l'attention sur certaines manifestations osseuses tardives de la syphilis héréditaire ou acquise chez les enfants. Elles consisteraient dans la production d'hyperotoses ou de périostoses plus ou moins étendus, quelquefois énormes aux extrémités des diaphyses

des os longs. L'anatomie pathologique de ces lésions est inconnue et nombre de chirurgiens font des réserves sur leur nature syphilitique.

Avant d'entrer dans l'exposé des lésions, rappelons que les altérations osseuses de la syphilis infantile sont fréquemment rencontrées (10 fois sur 100). Elles occupent les os longs et les os plats. C'est tout d'abord sur les premiers qu'elles ont été décrites par MM. Wegner et Parrot. C'est par les os longs que nous commencerons.

Les lésions, qui ont généralement débuté pendant la période fœtale, peuvent occuper plusieurs os souvent d'une manière symétrique ; on les rencontrerait surtout à l'extrémité inférieure du fémur, l'extrémité inférieure de l'humérus, les épiphyses des os de l'avant-bras, l'épiphyse supérieure du tibia, etc.

M. Parrot admet quatre degrés de la lésion.

Premier degré. — Il se voit sur les fœtus et sur les enfants qui ont succombé quelques jours après la naissance.

Les os sont plus lourds qu'à l'état normal. Le périoste enlevé, on voit à la surface de l'os des productions ostéophytiques de teinte jaune paille, d'épaisseur variable, qui les couvrent en partie ou en totalité.

Sur une coupe de l'os parallèle à son grand axe, on aperçoit autour de la diaphyse cette couche ostéophytique que l'on distingue toujours à sa couleur maïs, à sa consistance moins dure que celle du reste de l'os et à la direction de ses fibres qui sont perpendiculaires à l'axe. Son épaisseur peut doubler le volume de l'os. Celui-ci paraît dépourvu de canal médullaire. La couche condro-calcaire qui sépare le cartilage du tissu spongieux est plane ou légèrement sinueuse et plus épaisse qu'à l'état normal.

En résumé, productions ostéophytiques denses sous le périoste, couche condro-calcaire qui se trouve entre la diaphyse et l'épiphyse beaucoup plus développée qu'à l'état normal, tels sont les deux faits saillants de ce premier degré.

Deuxième degré. — Les os présentent un peu moins de densité que dans la période précédente. Les couches osseuses nouvelles sont un peu plus poreuses. Ce qui caractérise essentiellement ce degré, c'est une sorte de ramollissement gélatineux de certaines parties de l'os. On voit des taches irrégulières jaune cerise ou rouge maïs à l'aspect gélatineux, devenir le point de départ d'un véritable ramollissement de l'os qui est remplacé par une substance rose cerise, trans-

parente, assez semblable pour la consistance une gelée qui serait traversée par des filaments.

Des extrémités de l'os où débute le ramollissement gélatiniforme, la lésion s'étend de proche en proche, d'une part au tissu compacte de la diaphyse, d'autre part à la couche chondro-calcaire qui résiste longtemps grâce à sa densité et à son épaisseur; le travail destructif finit par l'envahir et se propage enfin au cartilage qui, dans les points malades, prend une teinte brunâtre. Sous l'influence des mouvements, l'os malade s'est courbé, brisé ou décollé. De là une irritation nouvelle, franchement inflammatoire cette fois, qui peut aller jusqu'à la formation d'abcès dont le pus fait irruption au dehors ou fuit vers l'articulation voisine.

A ce deuxième degré correspond donc le ramollissement gélatiniforme de l'os et la disjonction de l'épiphyse.

Troisième degré. — Le troisième degré est caractérisé par la médullisation; on retrouve les traces des périodes précédentes, les ostéophytes, les taches maïs d'atrophie gélatiniforme; mais ces lésions ont perdu toute activité formatrice, elles sont stationnaires. Un processus nouveau apparaît : c'est le développement du tissu médullaire qui se substitue peu à peu aux ostéophytes; il pénètre et envahit tout; il s'insinue entre la diaphyse et les ostéophytes, entre les diverses couches qui composent ces ostéophytes, et dans l'épaisseur du tissu compacte de la diaphyse; il forme ainsi de véritables rigoles de moelle rouge traversées çà et là par de minces trabécules ; les lésions sont accentuées surtout à l'extrémité inférieure de l'humérus; c'est là que l'on trouve souvent ce troisième degré de l'affection, qui est rencontré chez des sujets plus âgés que les deux premiers degrés.

Quatrième degré. — Au quatrième degré, le tissu spongoïde apparaît. Il se développe sous le périoste et envahit d'autre part la couche condro-calcaire du cartilage de conjugaison. La lésion se rapproche singulièrement du rachitisme.

La description de M. Wegner diffère de celle de M. Parrot par certains côtés. Cet auteur n'admet que trois degrés.

Dans un premier degré, au point de jonction de l'épiphyse et de la diaphyse, il a constaté l'existence d'une couche spongio-calcaire de 2 millimètres d'épaisseur, située entre l'os et le cartilage, beaucoup plus développée par conséquent qu'à l'état normal.

La consistance de cette couche anormale est un peu cassante et friable. Au microscope, cette couche spongio-calcaire est formée par une zone de calcification plus étendue du tissu cartilagineux. Des deux côtés, elle se limite par une ligne droite, quelquefois légèrement sinueuse.

Le deuxième degré est caractérisé par l'accentuation des phénomènes précédents. L'infiltration calcaire, plus irrégulière, peut atteindre quatre millimètres d'épaisseur; elle envoie du *côté du cartilage* des travées calcaires en forme de papilles dont les extrémités arrivent souvent à se réunir. L'incrustation calcaire est surtout très marquée là où abondent les vaisseaux auxquels elle forme de véritables parois calcaires. Ce sont ces parois calcaires qui apparaissent sur une coupe comme des papilles partant de l'os et qui se terminent librement ou se soudent entre elles du côté du cartilage de conjugaison. A cette même période, le périchondre donne naissance à une couche de substance osseuse qu'on ne devrait pas rencontrer si l'os était sain.

Au troisième degré existe un épaississement plus accentué du périoste. A l'union de la diaphyse et de l'épiphyse, la ligne du cartilage, calcaire, dure au toucher, mais de plus en plus friable, se limite par une couche gris jaunâtre, d'aspect purulent, molle, presque liquide, qui entraîne la disjonction de la diaphyse et de l'épiphyse, que le périoste maintient seul au contact.

Au microscope, cette couche intermédiaire est formée d'un tissu de bourgeons charnus, c'est-à-dire constituée par des cellules jeunes et des vaisseaux.

Au-dessous de cette couche se présente le cartilage, dont l'infiltration calcaire est très développée; des cellules cartilagineuses, les unes ont leurs capsules calcifiées, les autres présentent des noyaux ratatinés au milieu de granulations graisseuses.

L'inflammation du périoste s'étend assez souvent sur toute la diaphyse des os longs.

Les trois degrés admis par M. Wegner correspondent, on le voit, en grande partie aux deux premiers degrés de M. Parrot. Ce dernier auteur insiste beaucoup plus sur les productions ostéophytiques sous-périostiques qui marquent les débuts de l'affection.

MM. Waldeyer et Kobner ont ajouté au travail de M. Wegner l'analyse de douze autopsies suivies d'examen microscopique. Un

fait qui a beaucoup frappé ces auteurs, c'est une prolifération active des cellules de cartillage sur la limite de l'ossification. Elles n'ont plus à ce niveau leur aspect normal, mais se présentent sous la forme de petites cellules rondes granuleuses comme on en observe dans les productions syphilitiques. Enfin, la moelle n'a pas son aspect normal, elle présente l'apparence d'un tissu granuleux difficile à caractériser, mais qu'on retrouve dans les altérations syphilitiques des autres organes.

Tandis qu'à l'état normal du tissu médullaire, les cellules d'aspect lymphathique se montrent mêlées de myeloplaxes, ici on ne trouve plus que des cellules rondes, angulaires, fusiformes, reliées entre elles par des prolongements. Le tissu mou formé de cet agrégat de cellules présente la consistance du chalazion, quelquefois même un état semi-liquide se rapprochant du pus, sans que les auteurs aient rencontré du pus véritable. Ce tissu, traité au pinceau, montre les cellules communiquant entre elles par des prolongements. Il en résulte que cette forme de tissu granuleux ressemblerait à des productions gommeuses semi-liquides.

De ce travail il semble ressortir que, pour ces auteurs, les lésions osseuses de la syphilis infantile seraient le résultat de productions embryonnaires et gommeuses, tant sous le périoste qu'entre la diaphyse et le cartilage dia-épiphysaire. Personne, jusqu'ici, en France, n'a essayé, à notre connaissance, de reprendre cette idée, soit pour la confirmer, soit pour la contredire.

En résumé, les lésions osseuses de la syphilis infantile dans les os longs chez les nouveaux-nés ou pendant les premières années de la vie doivent être considérées jusqu'ici comme des altérations de nature irritative, peut-être inflammatoire, et spécifiques, aboutissant à une dystrophie particulière de l'os qui établit entre elles et le rachitisme plus d'une analogie. M. Parrot a bien tracé le parallèle entre le rachitisme et les lésions osseuses de la syphilis infantile. Nous ne pouvons mieux faire, en terminant, que de citer ses propres paroles :

« Le rachitis, dit-il, a trois marques : l'une primordiale et pathognomonique, c'est le tissu spongoïde ; les deux autres secondaires, pouvant se rencontrer dans d'autres affections des os, sont la médullisation et la calcification.

Les os syphilitiques des deux premiers degrés avec leurs ostéophytes

compactes, leur couche condro-calcaire et leur atrophie gélatiniforme, sont l'antipode des os atteints du rachitis.

«Au 3e degré, la prolifération du tissu médullaire et la décalcification sont communes.

«A partir du moment où la décalcification et la médullisation commencent, la ressemblance avec le rachitis s'accuse et la spécificité s'atténue, l'intoxication diminue, la cachexie commune s'accuse. Il y a une sorte de transformisme morbide, d'hybridité pathologique ; la syphilis a appelé en quelque sorte le rachitis, qui d'abord s'est combiné avec elle et l'a ensuite absorbé peu à peu à son profit. »

Les lésions survenant sous l'influence de la syphilis héréditaire peuvent être rencontrées sur les os plats. Celles des os du crâne, les mieux connues, ont été décrites par M. Parrot. M. Cornil les regarde également comme caractéristiques de la syphilis infantile.

Elles consistent en exostoses et en perforations.

Les exostoses se trouvent sur l'os frontal, les pariétaux et l'occipital. Ce sont des mamelons osseux aplatis, dont la circonférence est circulaire et dont la surface présente la forme d'une sphère à grand diamètre. Leur épaisseur, dans la partie la plus saillante, peut atteindre 3 à 4 millimètres et plus. Le bord se continue insensiblement avec l'os normal. Elles sont formées d'un tissu moins résistant, plus mou que le tissu osseux de l'adulte.

A leur niveau, le périoste est épaissi, adhérent, s'arrache difficilement. Leur face externe présente des trous par où passent les vaisseaux, et le tissu fibreux venu du périoste.

L'aspect des coupes diffère suivant qu'elles intéressent le centre ou le bord des exostoses, suivant enfin que l'exostose est ancienne ou récente.

Sur le bord de l'exostose récente, on voit une nouvelle lame osseuse, née du périoste, se séparer de la table externe, suivant un angle aigu. Entre les deux, le tissu conjonctif du périoste envoie des prolongements *et des vaisseaux*. A mesure qu'on se rapproche du centre, d'autres lamelles de nouvelle formation se montrent, et sans ordre régulier, s'interposent entre la lame externe du diploë et le périoste qu'elles soulèvent. Les espaces médullaires sont remplis de moelle fibreuse très vascularisée, c'est-à-dire de tissu conjonctif fibrillaire contenant des cellules rondes et des cellules allongées. Les vaisseaux

passent au milieu de ce tissu. Une coupe de la partie centrale montre qu'à ce niveau le système des lamelles nouvelles s'unit aux lamelles anciennes pour former un os plat à système de lamelles compliquées.

Dans l'exostose ancienne, la lésion est plus complexe encore. Sur des sections perpendiculaires à la surface de l'os, on peut voir : à la périphérie de l'exostose des lamelles minces parallèles à la surface et superposées. Dans les parties centrales, on a une série de lamelles disposées le plus souvent sans ordre bien net, sauf dans le périoste où il y a toujours de petites lamelles minces et parallèles à la surface de l'os.

La clef de cette disposition est donnée par la distribution des vaisseaux. En effet, dans ces parties épaisses on voit de grands canaux médullaires pleins de moelle rouge dirigés perpendiculairement à la surface de l'os et qui, du périoste d'où ils naissent et où ils prennent leurs vaisseaux, se rendent dans l'os pour s'y diviser, et les vaisseaux avec eux, en branches horizontales qui s'étendent de chaque côté. Les canaux et les vaisseaux *verticaux* sont limités par des lamelles osseuses *verticales*, les branches *horizontales* qu'ils émettent sont limitées par des lamelles *horizontales*. Au point de vue de la structure, elles diffèrent des exostoses de l'adulte en ce sens qu'elles sont le plus souvent constituées par un tissu conjonctif fibreux qui parcourt les espaces médullaires. Leur structure est donc comparable à celle de certains ostéophytes de l'adulte.

Dans les cas où la lésion est à son maximum, on voit les fibres de Sharpey et les fibres du tissu conjonctif partir du périoste, puis traverser les cavités médullaires et s'y ramifier. Ces prolongements s'anastomosent avec les fibrilles qui remplissent déjà la cavité. Ces fibrilles enfin s'insèrent sur la lamelle osseuse et se continuent par des fentes jusque dans son épaisseur. Entre cette disposition et le cas où la moelle est normale, on peut trouver tous les degrés. Cette abondance des fibres de Sharpey dans les exostoses tient à ce que leur développement se fait toujours aux dépens du périoste.

Quant au développement des exostoses, on peut, par analogie, admettre qu'il se fait comme celui de l'os normal, mais on ne peut faire que des suppositions. De même leurs modes de terminaison et de guérison sont encore inconnus.

On peut admettre qu'il se produit une ostéite raréfiante qui amène la

résorption des lamelles osseuses et qui est suivie d'une ossification définitive et d'un retour de la moelle à l'état normal.

Ces exostoses siègent sur les fronteaux et les pariétaux au voisinage du bregma. Elles sont généralement symétriquement disposées, mais peuvent être plus développées d'un côté que de l'autre. Les quatre mamelons sont séparés par des rigoles plus ou moins accusées suivant le développement des exostoses; quelquefois entre ces quatre saillies, une cinquième s'enchâsse, elle se développe sur la membrane bregmatique ossifiée.

Quand les mamelons postérieurs sont accusés, la rigole qui les sépare s'accuse et M. Parrot appelle *natiformes* les crânes altérés de la sorte.

Le second ordre de lésions que décrit M. Parrot consiste en perforations.

Elles sont constituées par des usures de la face interne du crâne; la lésion, le plus souvent, en reste là. L'usure est plus ou moins profonde, elle siège sur les pariéteaux ou l'occipital. Dans quelques cas rares, elle s'accuse davantage. La table interne, puis la table externe deviennent poreuses, finissent par disparaître et le périoste, en un point limité, est directement accolé à la dure-mère. Le diamètre de la perforation varie de un millimètre à deux centimètres. Cette dernière dimension est exceptionnelle. En même temps que se fait sur certains points ce travail d'usure, on voit sur d'autres parties du crâne des exostoses se développer.

La perforation peut se combler par développement du tissu osseux.

Enfin, sous le nom de perforation bregmatique, M. Parrot decrit des arrêts de développement de cette région du crâne, arrêts de développement dont l'action serait due à la syphilis.

Les lésions de la syphilis héréditaire peuvent se trouver aussi sur les côtes, elles présentent la même évolution que sur les autres os, on trouve une dégénération gélatiniforme, dans certains cas il y a production d'abcès. Ces lésions déterminent des fractures transversalement dirigées, étudiées récemment par Pellizzari et Tafani, (de Florence).

III. — Ostéites strumeuses et tuberculeuses.

Nous avons rapproché l'un de l'autre, dans un même chapitre, le tubercule des os, la carie et le spina ventosa. Ces affections sont

bien des ostéites, ainsi que cela résultera de notre description, mais ce sont des ostéites particulières. Leur marche, leurs lésions élémentaires ont beaucoup de points de contact, et, sans dire avec un certain nombre d'histologistes que ce sont des lésions identiques, nous croyons qu'elles appartiennent toutes trois à une même famille, qu'elles sont unies par les liens d'une étroite parenté.

Nous commencerons par exposer les caractères anatomiques qu'elles présentent à l'œil nu. Nous aborderons ensuite l'étude des altérations révélées par le microscope, en exposant les différentes opinions émises sur leur nature.

Caractères macroscopiques. — 1° *Ostéite tuberculeuse.* — L'affection tuberculeuse des os, dont il est fait mention dans les auteurs les plus anciens, ne commença à être décrite qu'au commencement de ce siècle. Delpech (de Montpellier), en 1816, Serres (de Montpellier), en 1830, Nichet (de Lyon), en 1835, rapportèrent nettement au tubercule le mal vertébral de Pott, et publièrent des observations dans cet ordre d'idées. Mais ce fut surtout A. Nélaton qui, dans sa thèse inaugurale (1836), décrivit d'une manière didactique l'affection tuberculeuse des os dans le mal vertébral et dans les tumeurs blanches. Depuis Nélaton on distingue deux formes de tubercules des os : les tubercules *enkystés* et les tubercules *infiltrés*. Récemment (1883), MM. P. L. Kiener et A. Poulet en ont signalé une troisième forme rare sous le nom d'*ostéite tuberculeuse aiguë envahissante et suppurée*. Quelle que soit leur variété, les ostéites tuberculeuses des os se rencontrent habituellement dans le tissu spongieux, dans les corps vertébraux, les extrémités des os longs et les os courts. Plus rarement elles se montrent dans les os plats, exceptionnellement dans la diaphyse des os longs :

a. Tubercules enkystés. — Ils se présentent sous la forme d'une masse blanc jaunâtre, non élastique, offrant parfois de légères marbrures plus blanches ou légèrement grises et comparées par Nélaton à du mastic de vitrier. Cette masse est logée dans une cavité creusée dans le tissu osseux, dont elle est séparée par une membrane de un demi-millimètre à un millimètre d'épaisseur, assez résistante, lisse ou tomenteuse à sa face interne, rouge à prolongements villeux et vasculaires s'enfonçant dans les aréoles du tissu osseux du côté de sa face externe. — Cette masse caséeuse peut avoir un volume variable depuis celui d'un grain de chénevis jusqu'à celui d'une noix et plus.

Cette matière caséeuse placée dans un vase rempli d'eau, que l'on agite avec une baguette de verre, se délaie sans se dissoudre. Elle forme des grumeaux qui, d'abord en suspension, se précipitent au fond du vase par le repos. Elle ne contient pas de séquestre.

Les parois de la caverne osseuse offrent souvent une certaine dureté au voisinage immédiat de la cavité et peuvent présenter, dans l'étendue de quelques millimètres, une teinte rouge, indiquant une hypérémie du tissu osseux. Cette ostéite condensante de voisinage est toujours très restreinte. Les trabécules osseuses sont coupées d'une manière nette au niveau de la paroi. Dans quelques cas, de cette paroi partent des pointes, des aiguilles osseuses qui font saillie dans l'intérieur de la masse caséeuse. Paroi lisse ou saillies osseuses sont recouvertes par la membrane fibro-vasculaire ou de bourgeons charnus.

Ce qui caractérise cette forme de tubercules des os, c'est sa circonscription exacte, sa limitation par une pseudo-membrane, et son peu de retentissement sur le tissu osseux voisin, la destruction du tissu osseux et des cartilages sans résidu, sans séquestre.

Néanmoins, quand le tubercule enkysté, au lieu de siéger au centre d'une épiphyse, occupe un point de la périphérie, il peut déterminer un travail de production ou au contraire de destruction osseuse. La présence d'amas caséeux près du périoste détermine la production de néoformations osseuses sous-périostées, qui augmentent l'épaisseur de l'os et éloignent le produit caséeux de la surface. Si le tubercule enkysté se trouve en contact avec un cartilage ou un fibro-cartilage, il le perfore ou s'y creuse une cavité. Plusieurs faits de perforation de cartilages diarthrodiaux, amenant l'irruption de la matière caséeuse dans une articulation, ont été signalés. Nous avons eu l'occasion d'en observer un cas remarquable en 1877, à l'hôpital Saint-Antoine. Il s'agissait d'un homme de 30 ans qui, pendant un mois, ressentit des douleurs excessivement vives à l'extrémité inférieure du fémur gauche, sans gonflement appréciable de l'articulation voisine. Au bout de ce temps, il fut pris de fièvre très vive, d'un gonflement avec œdème de la région du genou, et succomba rapidement. A l'autopsie, l'articulation fémoro-tibiale était pleine de pus. Une perforation arrondie, comme taillée à l'emporte-pièce, se remarquait sur le cartilage du condyle externe du fémur. Cette

perforation conduisait dans une cavité pouvant loger une noix, creusée dans le condyle externe et remplie de matière caséeuse.

Lorsqu'au niveau de la colonne vertébrale, le tubercule enkysté, développé dans un corps vertébral, envahit le fibro-cartilage, il s'y creuse une loge à parois nettes. Les fibres du fibro-cartilage sont coupées avec la même netteté que les trabécules du tissu osseux.

Parfois le tubercule enkysté perfore les produits osseux sous-périostés de nouvelle formation, et provoque la formation d'un abcès extérieur.

Quand les deux éventualités précédentes, ouverture dans une articulation ou à la surface extérieure de l'os, ne se présentent pas, le tubercule enkysté est toléré par l'os au milieu duquel il séjourne. Il peut alors subir diverses modifications.

Tantôt il évolue vers une guérison complète. La membrane qui tapisse la paroi bourgeonne, la matière caséeuse se résorbe peu à peu, les bourgeons charnus remplissent la cavité et subissent la transformation fibreuse.

Tantôt la matière caséeuse se modifie et prend un aspect puriforme. Un certain nombre d'abcès des os rencontrés au niveau des épiphyses auraient cette origine.

Enfin, dans quelques cas, des cavités tapissées par une membrane kystique, lisse, renfermant un liquide louche ou séreux, devraient être rattachés à cette forme de tuberculose osseuse. (Lannelongue.)

b. — Tubercules infiltrés. — Nélaton a décrit deux variétés d'infiltrations tuberculeuses, qu'il regardait comme deux degrés de la même forme :

1° L'infiltration grise demi-transparente ;

2° L'infiltration puriforme ou opaque.

L'infiltration grise est rarement rencontrée dans les autopsies. Elle se présenterait sous forme de taches d'une teinte grise opaline, demi-transparentes, le plus souvent au milieu du tissu spongieux, quelquefois sous le périoste, ou encore sous le cartilage diarthrodial, qui est soulevé dans une étendue variable. Cette matière tuberculeuse grise adhère fortement aux lamelles osseuses. On aurait observé quelquefois des points opaques, caséeux, au centre des taches grises, établissant la transition avec la forme suivante.

L'infiltration opaque, puriforme, est au contraire une lésion que

l'on observe fréquemment dans les autopsies de mal de Pott, par exemple. Le segment osseux infiltré offre un aspect jaune pâle, complètement opaque. Si l'on dirige un fort jet d'eau sur lui, on arrive à le débarrasser, mais incomplètement, do la matière jaune mat qu'il contient.

Lorsque l'infiltration siège sous le périoste ou sous le cartilage diarthrodial (Parise), on peut trouver une couche de substance caséeuse de 3 à 4 millimètres, au niveau de laquelle le cartilage est soulevé, aminci, et quelquefois détruit. L'os peut être ainsi infiltré à sa superficie ou dans sa profondeur. Parfois la lésion n'a qu'une faible épaisseur et une étendue de quelques centimètres; d'autres fois tout un segment d'un os court ou d'une épiphyse est altéré. L'infiltration puriforme de l'extrémité d'une diaphyse ou du tissu compacte est infiniment plus rare.

Le tissu osseux infiltré est d'une dureté toute particulière caractéristique. Il ne se laisse pas pénétrer par le stylet et oppose à la section avec un fort scalpel une résistance considérable. A quoi est due cette dureté? Le tissu osseux peut cependant contenir des vacuoles assez spacieuses. Mais l'examen à l'œil nu ou avec une loupe fait reconnaître que les trabécules qui limitent ces loges ou vacuoles inégales sont plus épaisses et plus résistantes qu'à l'état normal. (Volkmann, Lannelongue.)

Il n'est pas douteux que le tissu osseux a été le siège d'une condensation très notable.

Quel est le sort réservé à cette partie osseuse dure, infiltrée? Anémiée, dépourvue d'irrigation sanguine, elle est vouée à la mort. Elle devient un séquestre, qui, dans certaines conditions, pourra être éliminé ; qui, d'autres fois, entretiendra une suppuration d'une durée illimitée. Plusieurs cas sont ici à distinguer suivant que la lésion s'arrête, reste circonscrite, ou bien gagne de proche en proche, suivant également les phénomènes de réaction plus ou moins vive quo cette partie mortifiée détermine dans l'os qui l'avosine.

Parfois, la réaction de voisinage comme dans le tubercule enkysté est peu intense. On aperçoit autour de la zone infiltrée un sillon rouge de quelques millimètres d'épaisseur. Dans d'autres circonstances, le séquestro est encore environné par une zone peu épaisse, mais plus rouge, plus vasculaire, de consistance molle. C'est une mem-

brane de bourgeons charnus, membrane d'élimination qui s'est constituée. Bientôt la partie nécrosée présente une mobilité qui, d'abord obscure, s'accuse davantage. Le séquestre est alors emprisonné dans les bourgeons charnus fongueux, qui s'insinuent dans les inégalités, les dépressions de sa surface. Dans certains cas, une couche de pus est interposée entre la partie nécrosée et les bourgeons charnus qui l'enveloppent. Le séquestre devient tout à fait libre au milieu d'un liquide purulent et caséeux.

Mais les phénomènes d'ostéite de voisinage ne sont pas toujours aussi modérés. L'inflammation gagne dans un rayon de un, deux centimètres et plus, amène la raréfaction des trabécules osseuses, l'hypérémie, le ramollissement, une suppuration diffuse ou en foyer de la moelle contenue dans les aréoles du tissu spongieux. Lorsqu'on pratique une coupe d'un os atteint de cette façon, on constate que son tissu a, dans une certaine étendue, diminué de consistance ; on aperçoit des îlots de suppuration à côté d'îlots rouges ou rouge vineux. Dans certains points, la moelle offre un aspect fongueux tout particulier. Au milieu de toutes ces lésions existent tantôt un, quelquefois plusieurs séquestres blanc mât, durs, éburnés de volume variable, tantôt très mobiles, d'autres fois adhérents aux bourgeons charnus. Cette lésion est habituellement décrite avec la carie. Mais la présence des séquestres éburnés indique qu'elle doit être rattachée à l'infiltration puriforme.

L'infiltration puriforme peut avoir une marche envahissante. Cette variété assez commune mérite d'être bien connue. Sur une coupe, on voit comme précédemment un ou plusieurs séquestres, souvent volumineux, au milieu d'une moelle osseuse fibro-caséeuse. Sur les limites de ces foyers le tissu osseux est dur, de couleur blanc mat, infiltré d'une substance caséeuse et puriforme. Il est fréquent de rencontrer des portions de cette substance osseuse infiltrée en partie mobile, en partie adhérente à l'os voisin. Ce n'est qu'à une assez grande distance, au delà de toute la zone infiltrée, qu'on aperçoit une légère teinte rouge du tissu osseux, un faible degré d'hypérémie. La lésion lente et progressive ne provoque qu'une réaction peu intense, favorable à l'extension du mal, insuffisante pour sa limitation.

La planche V montre un bel exemple de cette lésion. Elle représente la coupe de l'extrémité inférieure du fémur d'un homme de trente-huit ans, amputé au tiers inférieur de la cuisse par M. Berger,

le 16 mai 1883. Presque tout le quart inférieur du fémur a été envahi. Au centre de la coupe, on voit une cavité qui contenait un séquestre dur éburné. D'autres séquestres se rencontraient dans l'épaisseur des condyles. Les parois de cette cavité, dans laquelle la moelle avait subi la transformation fibro-caséeuse, étaient infiltrées jusqu'au cartilage diarthrodial par de la matière caséeuse puriforme. Sur les limites de la cavité existaient de petits séquestres durs éburnés, blanchâtres, qu'on pouvait mobiliser au moyen d'une pince.

c. — Ostéite tuberculeuse aiguë, envahissante et suppurée.— Voici, d'après MM. Kiener et Poulet, en quoi consisterait cette forme rare, que la plupart des chirurgiens n'auraient pas hésité à rapporter à la carie.

La majeure partie d'une épiphyse est rapidement envahie, le processus est diffus. Des lésions inflammatoires intenses sont étroitement associées aux lésions tuberculeuses. Sur une coupe de la partie malade, on aperçoit, les unes à côté des autres, des parties blanc mat et des parties rouges qui forment un contraste complet : «Cette coupe donne l'idée d'une glace moitié vanille, moitié framboise.» Ajoutons à cela des abcès de couleur jaune, de grosseur variable depuis une tête d'épingle jusqu'à une amande, et nous aurons une idée exacte de cet aspect.

Dans les parties d'un blanc mat, les cloisons osseuses sont dures, manifestement épaissies, et la moelle qui les sépare est infiltrée des produits caséeux puriformes. Au contraire, dans les portions de couleur rouge vineux les espaces médullaires sont très agrandis.

Toutes les formes anatomiques d'ostéite tuberculeuse peuvent s'accompagner d'abcès dits ossifluents ou par congestion. Lorsqu'un séquestre affleure une surface articulaire, il entraîne l'érosion, la perforation du cartilage. S'il devient libre, il tombe dans la cavité de l'articulation, qui présente les altérations de l'arthrite purulente ou fongueuse.

Si on examine avec soin les différents os du squelette d'individus sur lesquels on a rencontré les diverses variétés d'ostéite tuberculeuse que nous venons d'esquisser, il n'est pas très rare de renconter dans les espaces médullaires du tissu spongieux ou au milieu de la moelle du canal médullaire des os longs des taches grisâtres (translucides), de un à deux millimètres de diamètre. Si avec une aiguille on creuse

autour de cette tache, on arrive à isoler une petite masse, une sorte de petit bloc arrondi ou légèrement anguleux, qui présente tous les caractères des granulations grises demi-transparentes des autres tissus (Ranvier). Parfois, au centre de ces granulations grises, on aperçoit un point opaque jaunâtre. Dans certains cas, ces granulations grises, au lieu d'être isolées, sont rapprochées, confluentes (Nélaton). Il est également fréquent d'observer une tuberculisation plus ou moins avancée des poumons, des méninges ou d'autres viscères.

2° *Ostéite carieuse ou carie.* — Appliqué autrefois à la plupart des lésions spontanées des os, le mot carie prit un sens plus restreint, à mesure que la nécrose, puis le tubercule des os furent distraits de son domaine et furent considérés comme des affections distinctes. Il désigna dès lors une ulcération du tissu osseux (Gerdy, Nélaton, Follin, Volkmann), accompagnée de friabilité et de suppuration. C'est encore ainsi que les chirurgiens l'envisagent aujourd'hui. M. Ollier, dans le Dictionnaire encyclopédique, décrit la carie comme une ostéite chronique ulcéreuse et suppurante. M. Gosselin définit, dans le Dictionnaire pratique, la carie une ostéite spontanée chronique de l'enfance et de l'adolescence, dans les extrémités des os longs et dans le tissu spongieux des os courts. Ces deux auteurs ont donné de cette affection une description saisissante, à laquelle il n'y a rien à ajouter au point de vue macroscopique.

La carie peut se rencontrer dans tous les points du squelette, mais elle a des sièges de prédilection. Exceptionnelle au niveau de la diaphyse des os longs, rare dans les os plats, elle est très fréquente dans les os courts et aux extrémités des os longs. Elle est observée à tout âge, mais elle a son maximum de fréquence pendant l'enfance et l'adolescence.

Lorsqu'on découvre un os carié, on aperçoit à sa surface extérieure un ou plusieurs points de dimensions variables, au niveau desquels le périoste a disparu, et qui donnent passage à des bourgeons charnus volumineux, grisâtres ou gris rougeâtre, mollasses, connus sous le nom de fongosités.

Si on coupe l'os en deux parties, on est frappé de la diversité d'aspects qu'offre la surface de section suivant les régions que l'on considère. Ici on découvre des cavités à parois déchiquetées, irré-

gulières, recouvertes de fongosités grisâtres ou rougeâtres, et qui fournissent une suppuration plus ou moins abondante. Là le tissu osseux est rouge ou rosé, plus loin rouge sombre, rouge vineux. Dans d'autres points encore ce sont des îlots jaunâtres graisseux, laissant suinter des gouttelettes de graisse ou bien des îlots d'aspect gélatineux, grisâtres, entourés par un liseré ou des traînées onduleuses rouges. Plus loin encore existent des abcès de couleur jaune ou verdâtre, de volume variable, les uns très petits, gros comme une tête d'épingle, les autres ayant les dimensions d'un pois, d'une amande, à parois fongueuses, rougeâtres ou rouge grisâtres.

Si, avec la pointe d'un scalpel, on touche ces différentes parties, on constate que les trabécules osseuses sont minces, friables. Quelques-unes sont complètement libres et se présentent comme de petits séquestres lamellaires de quelques millimètres de longueur, tantôt rosés, tantôt blanc mat, tantôt poreux, tantôt au contraire éburnés condensés.

Ajoutons à cela la possibilité de trouver sous le périoste des dépôts osseux plus ou moins abondants, ordinairement de faible épaisseur, de rencontrer cette membrane transformée en tissu lardacé, quelquefois farcie de nodules grisâtres ou jaunâtres, et nous aurons une idée de cette extrémité spongieuse si profondément et si diversement modifiée, de ces lésions diffuses, mal limitées et si variées de la carie.

Les auteurs ont cherché à classer en périodes les lésions de la carie. M. Gosselin admet deux périodes. La première est caractérisée par une vascularisation anormale de la moelle, une fragilité par raréaction des trabécules osseuses, enfin par l'agrandissement des espaces intertrabéculaires, qui sont remplis d'une moelle rouge ou grisâtre. Dans une deuxième période, la suppuration s'établit dans les aréoles du tissu spongieux. Une membrane pyogénique formée aux dépens des éléments médullaires, tapisse les trabécules et fournit du pus. Certaines parties osseuses non recouvertes de bourgeons charnus, se nécrosent et constituent les petits et minces séquestres qui deviennent libres, sont évacués avec le pus ou résorbés. (Klose.)

Aux deux périodes précédentes, M. Ollier ajoute une période de réparation dans laquelle, à la suite de l'élimination des parties malades, la suppuration diminue, les parties saines bourgeonnent. L'affection se termine par une ostéite productive et restitutive.

Il faut bien savoir que la succession régulière de ces différentes étapes n'est que très exceptionnellemont rencontréo dans la carie. Le processus de cette maladie est essentiellement irrégulier. Dans un même os on rencontre tous les degrés précédents les uns à côté des autres.

La diversité d'aspects que nous avons signalée précédemment fait comprendre les nombreux qualicatifs adjoints au mot carie par les divers observateurs, suivant que telle ou telle variété de lésions existait ou les avait plus spécialement frappés. De là les dénominations de carie simple (Volkmann), de carie rouge (Ollier), dans laquelle la lésion ressemble beaucoup à première vue à l'ostéite raréfiante; de carie fongueuse (Billroth, Volkmann), dans laquelle les fongosités prédominent ; de carie scrofuleuse (Volkmann), remarquable par les parcelles caséeuses qui recouvrent les fongosités ; de carie torpide (Billroth), où les bourgeons charnus sont pâles, peu développés ; de carie molle, de carie dure, etc.

En même temps que la carie,s'observent souvent des altérations de voisinage et générales importantes. Les arthrites, simple, congestive, fongueuse suppurée ou non, sont fréquentes (Gosselin). Une lésion également commune et très remarquable est la dégénérescence graisseuse. avec raréfaction du tissu osseux sans ostéite, siégeant au niveau des épiphyses de plusieurs os. Quelquefois un os entier peut être ainsi transformé, affaibli et graisseux, non seulement sur le membre où siège l'os carié, ce qui pourrait être mis sur le compte do l'immobilité prolongée, mais encoro sur les os d'autres membres.

Des altérations générales, telles que dégénérescence amyloïde de divers viscères, ont été souvent mentionnées. Elles seraient néanmoins moins habituelles que certains auteurs l'ont prétendu (Ollier). Fréquemment aussi on trouve des tubercules dans les poumons.

3° — *Spina ventosa.* — Ce mot, qui paraît remonter aux arabes, servait à désigner autrefois toutes les affections osseuses qui amènent une augmentation du volume de l'os (Duverney, J.-L. Petit). Boyer le premier, plus tard J. Cloquet décrivirent le spina ventosa chez les enfants. Il fut étudié depuis par Nélaton, Bérard, Vidal de Cassis, Gerdy, Varranguien de Villepin, Robin, Cruveilhier et Volkmann, qui s'efforcèrent de déterminer la nature de cette lésion. Enfin, tout récemment, M. Goetz (1877), M. Parrot (1880) et M. Lannelongue (1881), en firent l'objet de leurs recherches.

Aujourd'hui, sous le nom de spina ventosa, on décrit une tuméfaction lente des os longs de la main et du pied, chez les enfants scrofuleux ou tuberculeux. La main est plus fréquemment atteinte que le pied, et au pied c'est presque exclusivement le premier métatarsien qui est pris. A la main, au contraire, la maladie se localise de préférence sur les premières phalanges. La première phalange du médius semble en être le lieu d'élection; le pouce viendrait ensuite. Exceptionnellement, cette affection aurait été rencontrée sur le cubitus (Volkmann, Parrot), et même sur le crâne (Varranguien, Parrot).

L'os malade a toujours un volume considérable, parfois énorme, relativement à ses dimensions primitives; sa forme est souvent modifiée complètement.

Si l'on vient à scier en long un os atteint de spina ventosa lorsque l'affection est bien développée, on trouve les particularités suivantes : Ce qui frappe d'abord, c'est l'agrandissement du canal médullaire et l'amincissement de ses parois. Le tissu réticulé a disparu et est remplacé par un tissu fongueux. La moelle est transformée en un tissu gélatiniforme, qui présente une teinte jaune générale. Le canal médullaire, ainsi augmenté de volume, est limité par un tissu osseux compacte, épais à sa partie moyenne, raréfié au contraire et friable à ses extrémités. — Souvent, ce tissu compacte est ulcéré et présente des pertes de substance par lesquelles fait issue la moelle devenue fongueuse. On peut ainsi voir la cavité médullaire transformée en une vaste ampoule, circonscrite par une lamelle osseuse assez mince pour que la lumière puisse la traverser avec la plus grande facilité.

L'affection se limite à la diaphyse des os; les cartilages diarthrodiaux et épiphysaires sont sains généralement. Ils ne sont atteints que par propagation, lorsque la lésion très développée dure depuis longtemps. Dans ce cas le cartilage jaunit, perd son élasticité, subit l'atrophie gélatiniforme, se décolle. La matière caséeuse pénètre alors dans l'articulation, et celle-ci devient le siège d'une inflammation chronique. L'arthrite de voisinage est beaucoup plus fréquemment observée du côté de l'articulation supérieure que du côté de l'inférieure.

Les lésions du périoste sont très intéressantes à étudier. Dans tous les cas le périoste est épaissi, congestionné, souvent décollé dans une étendue variable. Il est comme emprisonné entre les tissus

extérieurs lardacés et des couches osseuses de nouvelle formation. Les fongosités nées dans l'épaisseur de l'os le soulèvent, le perforent, se répandent sous la peau. Celle-ci finit elle-même par être traversée. Le foyer morbide est dès lors en communication avec l'extérieur.

Tel est l'aspect général de la lésion : os comme soufflé, bulleux. Productions fongueuses et gélatiniformes dans le canal médullaire, s'accompagnant d'ostéite raréfiante intense, de la substance compacte et de productions sous-périostées souvent très développées. Il s'agit bien encore ici d'une ostéite, mais d'une ostéite spéciale. En effet, dans le canal médullaire agrandi, et sous les couches osseuses sous-périostées de nouvelle formation, la moelle fongueuse et gélatiniforme est criblée de petites masses arrondies grisâtres ou jaunes caséeuses. De plus l'os ancien n'est pas toujours raréfié dans toute son épaisseur. Souvent une portion plus ou moins étendue de la diaphyse, quelquefois la diaphyse tout entière est nécrosée, de couleur blanc mate, comme infiltrée de produits caséeux. Le séquestre est condensé, dur, comme éburné (*v. pl. VI, fig. 4*). Ces altérations très fréquentes établissent une analogie qui ne saurait échapper entre les lésions du spina ventosa et celles que nous avons décrites à propos des infiltrations tuberculeuses.

Nous venons de passer succinctement en revue les lésions macroscopiques décrites sous le nom de tubercule des os, de carie et de spina ventosa. Abordons maintenant l'étude de leur nature, qui n'est pas envisagée de la même façon par tous les observateurs.

Quelques mots d'historique sont ici nécessaires pour indiquer les différentes phases par lesquelles a passé cette question. Les idées émises sur la nature de ces affections sont intimement liées aux diverses conceptions du tubercule en général qui se sont produites depuis le commencement du siècle.

Lorsque Laennec eut décrit, de main de maître, les tubercules pulmonaires, la plupart des auteurs admirent comme caractéristique du tubercule les granulations visibles à l'œil nu et les infiltrations caséeuses. C'est sous l'influence de ces idées que Nélaton, faisant pour les os ce que Laennec avait fait pour le poumon, admit deux variétés de tuberculose osseuse, le tubercule enkysté et le tubercule infiltré. Cet auteur vit dans le spina ventosa des enfants scrofuleux une forme de la tuberculose des os. Quant à la carie, il n'en fit qu'une

ostéite ulcéreuse particulière. A la conception uniciste de la phthisie de Laennec, succéda la conception dualiste de Virchow. Les infiltrations tuberculeuses de Laennec furent dès lors considérées comme des infiltrations inflammatoires simples ; et, *seules*, furent réputées tuberculeuses les lésions dans lesquelles on rencontrait la granulation grise demi-transparente. Dans les os, cette granulation grise étant rarement rencontrée et difficilement reconnue, les infiltrations au contraire étant fréquentes, le tubercule des os fut regardé comme rare, et les altérations scrofuleuses (infiltrations) comme habituelles. Rauvier, en 1868, se porta l'apôtre de ces idées et les fit accepter en France. Au point de vue de la carie, cet auteur arrivait avec une théorie personnelle séduisante. La carie était caractérisée à ses débuts par une dégénérescence granulo-graisseuse des cellules osseuses des ostéoplastes ; celle-ci amenait la mort des trabécules osseuses qui devaient être éliminées. De là l'état friable de l'os, son ulcération et la suppuration éliminatrice qui en était la conséquence.

Les distinctions établies par Virchow et Ranvier règnent longtemps en maîtresses. Ce n'est guère que depuis une douzaine d'années qu'une réaction bien marquée et un retour vers les idées de Laennec se sont produits. C'est encore sur le poumon que se sont livrés les premiers combats. Les travaux importants de MM. Grancher et Thaon en France, de Wilson Fox en Angleterre, font admettre par la plupart des auteurs l'identité de nature de la granulation et des infiltrations caséeuses. L'unité de la phtisie proclamée remet en question la nature des granulations et des infiltrations caséeuses dans les autres organes et particulièrement dans les os.

En Allemagne et en France s'est constituée depuis quelques années une Ecole histologique qui place la caractérisque du tubercule dans un groupement d'éléments connu sous les noms différents mais synonymes de tubercule élémentaire, tubercule primitif (Friedlander, Koster) ; follicule tuberculeux (Charcot). Trouvé sur des coupes microscopiques de tubercules des os, de carie et de spina ventosa, ce follicule tuberculeux établit d'après ces histologistes l'idendité de nature entre ces trois affections.

La question en est aujourd'hui à ce point, deux camps existent : d'un côté des cliniciens et un certain nombre d'anatomo-pathologistes, qui ont surtout en vue les altérations à l'œil nu et qui ne trouvant pas dans le follicule tuberculeux une caractéristique suffisante, regar-

dent les trois affections qui nous occupent comme des inflammations chroniques du tissu osseux d'une nature particulière, et ils expriment cette nature particulière par l'épithète de scrofuleuse, qu'ils joignent au mot inflammation ; de l'autre se rangent la majorité des histologistes qui, avec quelques variétés peu importantes d'appréciation, croient avoir trouvé dans ces trois affections la lésion élémentaire caractéristique de la tuberculose. MM. Gosselin et Ollier, dans leurs articles *Ostéite* des Dictionnaires, défendent la première opinion. MM. Volkmann, Kœnig et C. Feurer en Allemagne, MM. Lannelongue et Parrot en France militent en faveur de la seconde.

Avant de rechercher si les lésions élémentaires, reconnues par les histologistes, ont toute la valeur qu'ils veulent leur attribuer au point de vue de la nature tuberculeuse de l'affection, prenons une connaissance rapide de ces lésions. MM. Kiener et Poulet ont donné une très bonne description histologique du tubercule et de la carie dans une monographie intitulée de l'ostéo-périostite tuberculeuse chronique ou carie des os (1883). M. Parrot a également exposé avec soin les lésions histologiques du spina ventosa.

C'est en nous inspirant de ces travaux et après avoir contrôlé par nous-même sur de nombreuses préparations tous les détails qui vont suivre que nous allons donner une idée de l'anatomie microscopique de ces maladies. En faisant abstraction de la rapidité et de la lenteur plus ou moins grande du processus, les lésions élémentaires décrites dans ces trois affections sont presque identiques. Nous allons donc les suivre dans le tissus médullaire, les trabécules osseuses et le périoste.

Dans le tissu médullaire, ce qui attire l'attention, c'est l'existence d'un nombre plus ou moins considérable de follicules tuberculeux à différents stades d'évolution. Un follicule tuberculeux se présente sous la forme d'un nodule microscopique arrondi ou ovalaire. Son centre est occupé par un élément volumineux, la cellule géante (*v. pl. VII fig.* 5), autour de laquelle se montre une rangée de cellules épithélioïdes, puis des rangées successives et concentriques de cellules embryonnaires. Tel est le follicule tuberculeux type. Mais la cellule géante manque dans certains cas, et il en est parfois de même des cellules épithélioïdes. Le nodule est constitué uniquement par des cellules embryonnaires (*v. pl. VII fig.* 4).

Dans les parties qui avoisinent les espaces folliculaires on assiste

aux transformations du tissu médullaire qui précèdent l'apparition des follicules. Les capillaires sont dilatés, les cellules adipeuses diminuent de nombre ou disparaissent. Elles se transforment en cellules embryonnaires. La moelle prend un aspect muqueux ou fibreux. Le premier aspect est dû à l'exsudation d'une substance demi-liquide, transparente, qui s'interpose aux éléments cellulaires; le second à la production de nombreuses cellules fibro-plastiques.

Les transformations successives que subissent les follicules tuberculeux sont très intéressantes à étudier. Sur des coupes, un follicule récent apparaît avec des éléments cellulaires d'une grande netteté. Un peu plus tard le centre du follicule prend un aspect grenu, vitreux *(v. pl. VII, fig. 4)*; plus tard le centre devient tout à fait opaque et tous les éléments sont infiltrés de granulations graisseuses.

La dégénérescence vitreuse et caséeuse moléculaire gagne peu à peu du centre à la périphérie et atteint même les éléments qui sont en dehors de la sphère du follicule proprement dit, lorsque celui-ci est isolé. Souvent, à cette période, plusieurs follicules sont les uns à côté des autres, et tout un îlot médullaire se trouve ainsi en voie de désagrégation moléculaire.

Les follicules à divers états de dégénérescence, isolés ou confluents. sont très inégalement répartis et en nombre très différent, suivant les cas. De là une grande variété d'aspects sur les coupes.

Telle est la lésion caractéristique que l'on rencontre aussi bien dans la carie que dans le tubercule et dans le spina ventosa. C'est encore cette même lésion élémentaire qui se remarque dans les fongosités et auxquelles donnent naissance les parois des ulcères carieux, les cavités soufflées du spina ventosa et les loges plus ou moins spacieuses que nous avons décrites dans le tubercule des os. Tous les bourgeons charnus qui se forment dans l'os aux dépens de la moelle dans ces diverses affections ne contiennent pas de follicules. Mais quand ces derniers ne sont pas rencontrés cela tient ou bien à ce que le processus destructeur est arrêté et qu'une membrane granuleuse de réparation est constituée, ou bien à ce que le processus est lent, torpide (tubercule proprement dit des os) et que l'envahissement se faisant avec une grande lenteur n'a pas encore atteint la zone vasculo-cellulaire qui constitue la limite de la lésion.

En même temps que des follicules tuberculeux, en même temps qu'un état hypérémique de la moelle, on peut, dans certain cas (carie),

rencontrer au milieu des éléments médullaires transformés des leucocytes en nombre variable et des globules purulents. L'irritation a été intense et a amené la diapédèse d'un nombre plus ou moins considérable de globules blancs.

Les trabécules osseuses au milieu desquelles les altérations médullaires se produisent deviennent le siège de lésions soit d'ostéite raréfiante, soit d'ostéite condensante, presque toujours de l'une ou de l'autre à la fois. Quand la production folliculeuse est abondante, l'ostéite raréfiante prédomine (carie). Quand, au contraire, elle est discrète, lente, torpide, c'est l'ostéite condensante qui est observée (tubercule). L'ostéite raréfiante se montre avec ses caractères habituels. Les trabécules osseuses sont rongées, déchiquetées. Leurs bords offrent de nombreuses corrosions lacunaires (lacunes de Howship), remplies de cellules embryonnaires et de myéloplaxes. Des trabécules peuvent être ainsi creusées, coupées dans toute leur épaisseur. C'est ce travail de corrosion lacunaire qui amène la production de petits séquestres libres, à tissu rouge raréfié. Dans l'ostéite condensante s'observent sur les bords des lamelles des couches osseuses nouvelles, dites d'apposition, qui rétrécissent les espaces médullaires. Dans les portions ainsi atteintes, les lamelles osseuses n'ont plus leur régularité ordinaire. Les systèmes lamellaires paraissent profondément remaniés. Il est très fréquent d'observer sur une même trabécule osseuse la combinaison des deux processus d'ostéite raréfiante et condensante aboutissant à la formation des séquestres libres éburnés qui avaient vivement attiré l'attention de Nélaton et les avait fait regarder par cet auteur comme une des caractéristiques de la tuberculisation osseuse. Des gouttelettes graisseuses dans les cellules des ostéoplastes sont rarement observées et doivent être considérées comme des altérations secondaires. (Ollier.)

Nous ne ferons que rappeler ici l'existence de productions osseuses sous-périostiques, particulièrement dans la spina ventosa. Ces portions d'os nouveau sont souvent le siège de phénomènes analogues à ceux observés sur l'os ancien. Leurs espaces médullaires peuvent être remplis de masses fongueuses et de follicules tuberculeux qui sont également rencontrés dans l'épaisseur de la membrane périostée épaissie et envahie par un tissu lardacé.

Soit au voisinage des lésions que nous venons d'exposer, soit à

une distance variable sur le même os ou sur un os voisin, il est fréquent d'observer, surtout dans la carie, des modifications du tissu osseux connues sous le nom de dégénérescence graisseuse ou ramollissement jaune huileux, de dégénérescence gélatiniforme, de ramollissement rouge lie de vin. Les deux premières altérations ne sont que des lésions dystrophiques, caractérisées par une abondance particulière de la graisse, ou une transformation gélatiniforme de la moelle, avec fragilité et amincissement des trabécules osseuses. Mais ces trabécules ne présentent pas les lésions de l'ostéite. Dans le ramollissement rouge, au contraire, les dépressions, les corrosions des trabécules indiquent que l'os est le siège d'une ostéite raréfiante.

Les modifications histologiques du tissu médullaire et des trabécules osseuses que nous venons d'exposer, les follicules tuberculeux microscopiques à différents stades d'évolution, démontrent-ils d'une manière irrécusable la nature tuberculeuse de ces lésions? Différentes objections ont été faites à cette manière de voir, qui est aujourd'hui acceptée par la plupart des histologistes. Et d'abord la granulation grise, demi-transparente, visible à l'œil nu, aboutissant à un nodule jaune caséeux, peut-elle être assimilée au follicule tuberculeux, lésion microscopique? Les histologistes répondent, mais sans l'avoir encore démontré d'une manière irréfutable, que la granulation grise n'est qu'une agglomération de follicules élémentaires. D'ailleurs, disent-ils, le volume est peu important; visible à l'œil nu ou microscopique, le nodule subit les mêmes phases de dégénérescence vitreuse et graisseuse du centre à la périphérie. Alors même que le nodule ne contient ni cellule géante centrale, ni cellules épithélioïdes, alors même qu'il n'a pas une forme arrondie et qu'il se présente alors comme une nappe de cellules embryonnaires, le fait capital est la dégénération granulo-graisseuse qui s'en empare, ce qui amène la fonte du tissu et l'ulcération. Le processus ici est tout. Ce processus commence avec une production de cellules embryonnaires, continue par une oblitération vasculaire et se termine par une nécrobiose des éléments. Le groupement des éléments ne doit être regardé que comme un fait secondaire.

La réponse aurait certes une très grande valeur, si un pareil processus ne se rencontrait que dans la tuberculose. Mais il n'est pas douteux qu'il peut être observé avec des caractères identiques dans d'autres états morbides et particulièrement dans la syphilis. On voit

se former, sous l'influence de cette diathèse, les mêmes follicules tuberculeux, les mêmes infiltrations embryonnaires, subissant la dégénérescence vitreuse et granulo-graisseuse. Cette objection, très embarrassante, suscita de nombreuses recherches. On commença par invoquer une oblitération vasculaire plus tardive dans la syphilis que dans la tuberculose. Mais on conçoit combien ce caractère était difficilement appréciable dans la plupart des cas. En 1882, M. H. Martin a fait, dans le but d'établir une distinction fondamentale entre les produits tuberculeux et les lésions d'autre nature, des expériences très intéressantes dites d'inoculation en série. Les produits tuberculeux, placés dans le péritoine d'animaux, amènent la formation de nombreuses granulations. Ces granulations, déposées dans le péritoine d'autres animaux, déterminent une nouvelle éclosion de granulations tuberculeuses, et ainsi de suite. Au contraire, les produits non tuberculeux peuvent bien amener la formation de granulations dans le péritoine d'animaux où ils sont déposés; mais si on essaie de transporter ces granulations dans la séreuse d'un autre animal, on n'obtient aucun résultat.

D'autre part, M. Koch (de Berlin), en 1882, découvre dans les produits tuberculeux des micro-organismes particuliers auxquels il donne le nom de bacilles. Ces bacilles isolés par des cultures successives et injectés dans les organes d'animaux les rendent tuberculeux.

Les inoculations en série de M. H. Martin et les bacilles de M. Koch présentent une importance considérable au point de vue de la recherche de la nature exacte des lésions qui nous occupent. Mais ces recherches sont encore trop récentes et n'ont pas porté sur un nombre de faits suffisant pour permettre de porter un jugement définitif. Déjà des observations contradictoires sur les produits dits tuberculeux se sont fait jour. MM. Malassez et Vignal ont trouvé dans certains cas des bacilles, dans d'autres des micro-organismes de forme différente qu'ils proposent de dénommer *zoocléiques*. M. Cornil, qui a bien voulu examiner des fongosités provenant d'os cariés, n'a pas trouvé de bacilles dans un certain nombre de faits. Il y aurait donc plusieurs variétés de tubercules, les uns avec, les autres sans bacilles.

Nous n'avons voulu qu'exposer l'état actuel de la science sur la nature intime des tubercules osseux, de la carie et du spina ventosa. En résumé, entre ces deux opinions, inflammation chronique, dystrophique et ulcéreuse par le fait du terrain où elle se développe, par le

fait de la constitution faible ou appauvrie de l'organisme, et inflammation tuberculeuse, maladie virulente et infectieuse, que faut-il choisir? Une réponse nette et précise ne peut pas être donnée aujourd'hui dans la plupart des cas. Les travaux nombreux et importants qui se poursuivent de tous côtés nous permettent d'espérer la solution de ce problème dans un avenir prochain.

CHAPITRE III

DES OSTÉITES RÉSULTANT DE L'ACTION SUR L'ORGANISME DE CERTAINES SUBSTANCES NUISIBLES, OU SURVENANT DANS LE COURS DES MALADIES INFECTIEUSES.

Il existe quelques substances qui, introduites dans l'organisme, jouissent de la fâcheuse propriété de provoquer du côté des os des altérations diverses, de nature inflammatoire. Tels sont le phosphore et aussi certaines poussières très fines, la poussière de nacre par exemple. On a attribué également au mercure et à l'arsenic un pouvoir analogue. Ces faits sont actuellement très discutés. On a également signalé des ostéites dans le cours de certaines affections générales infectieuses : fièvre typhoïde, fièvres éruptives, etc.

Nous réunirons dans le même chapitre ces variétés d'ostéites.

Ostéite phosphorée. — Nous décrirons en première ligne l'ostéite phosphorée, qui est de beaucoup la plus intéressante ; disons d'abord que le nom de nécrose qu'on a coutume de lui donner est peut-être impropre ; car, ainsi que le fait remarquer M. Guyon, l'inflammation de l'os est le fait initial, et la nécrose n'est que la terminaison possible, fréquente, mais non constante de l'affection. Le fait fondamental est l'ostéo-périostite qui se présente, dans le cas qui nous occupe, avec un certain nombre de caractères anatomiques particuliers que nous nous efforcerons de bien mettre en lumière.

Les états pathologiques qui semblent se succéder sont les suivants : inflammation du périoste ayant tendance à s'étendre sur une large surface ; inflammation de l'os ; sécrétions périostales et ostéites simultanées aussi bien dans l'os ancien que dans les couches osseuses de nouvelle formation, et le plus souvent mortification de l'os, consécutive à ce double état inflammatoire.

Nous suivrons, dans la description, ce processus pathologique, et nous examinerons successivement :

1° Les lésions du périoste.

2° Les lésions de l'os.

3° La formation des couches osseuses nouvelles et la production du séquestre.

Nous indiquerons ensuite rapidement la façon dont se fait l'élimination de la portion nécrosée et la régénération de l'os détruit, en ayant soin de n'insister que sur les phénomènes propres à l'ostéite phosphorée.

Il nous resterait enfin à déterminer de quelle façon le phosphore exerce son action sur les éléments anatomiques des os, au point d'y causer de telles altérations. C'est là un problème pour la solution duquel nous ne trouverons que des hypothèses plus ou moins ingénieuses.

Siège. — L'affection débute toujours par les maxillaires, plus fréquemment par le maxillaire inférieur. Sur 167 cas, M. Trélat a trouvé 93 fois le maxillaire inférieur atteint. Sur 22 cas, Salter aurait trouvé une fréquence à peu près égale pour les deux mâchoires.

Les os voisins peuvent être atteints consécutivement. On a vu l'ostéite, partie du maxillaire supérieure, gagner successivement les os malaires, palatins, les cornets, le vomer, le sphénoïde, le frontal et même l'occipital.

Dans un seul cas, le mal paraît avoir débuté par l'os malaire (Lorinser). Cependant, si on croit les recherches de Wegner, les autres points du squelette ne seraient pas complètement à l'abri de l'influence du phosphore.

C'est ainsi que chez un individu employé à la fabrication des allumettes, à qui il pratiqua l'amputation de la cuisse, cet auteur trouva le périoste du fémur épaissi, vascularisé. L'os lui-même paraissait offrir un commencement d'inflammation et, peu après

l'amputation, il survint au niveau de l'extrémité osseuse une ostéite intense suivie rapidement de nécrose. Ce fait l'amena à instituer sur les animaux une serie d'expériences, en les exposant à une intoxication lente par le phosphore.

De ces expériences il arriva à conclure que l'action du phosphore ne se limite pas exclusivement aux os de la face et aux mâchoires en particulier, mais atteint le système osseux tout entier, bien qu'à un degré beaucoup plus faible. De nouvelles recherches nous semblent nécessaires pour confirmer ces conclusions.

Étendue. — L'ostéite peut atteindre une étendue plus ou moins considérable des maxillaires et même envahir les parties voisines.

C'est qu'en effet, le grand caractère de cette affection consiste dans sa marche envahissante et sa tendance à la propagation, en même temps que dans la lenteur remarquable de la mortification de l'os et de son élimination consécutive, et il y a lieu d'insister sur cette marche spéciale de la nécrose, car c'est elle qui rend compte des lésions anatomiques qu'elle présente et qui la différencie des autres variétés.

Lésions du périoste. — Le début de l'affection est constitué par l'inflammation du périoste alvéolo-dentaire. A ce niveau, le périoste ne tarde pas à être detruit par la suppuration dans toutes ses parties, aussi bien au niveau de la sertissure des gencives que dans les portions qui s'enfoncent entre les alvéoles. L'inflammation s'étend de proche en proche. Du pus s'accumule entre l'os et le perioste, qui se trouve ainsi décollé sur une étendue plus ou moins grande, mais toujours considérable, surtout au maxillaire inférieur. Le pus, ne pouvant se faire jour du côté de l'os, ulcère la membrane d'enveloppe et il se forme des fistules en un ou plusieurs points. Le périoste n'étant plus uni à l'os tend à se rétracter à la façon de tous les tissus fibreux et se rétracte en effet, laissant à découvert une certaine étendue de la surface osseuse sous-jacente.

Lésions de l'os. — L'irritation développée dans le périoste ne tarde pas à se transmettre à l'os. Il se produit de l'ostéité raréfiante d'abord, plus tard, productive et condensante. Les éléments vasculaires sont comprimés et étouffés, la mortification de l'os en est la conséquence, l'ostéité est devenue nécrosique.

Mais en même temps, un tissu nouveau a pris naissance entre l'os et le périoste. C'est du tissu osseux de nouvelle formation ; d'abord

adhérent à l'os ancien, il ne tarde pas à s'en séparer ; entre les deux se forme un sillon qui augmente de profondeur tous les jours. On constate que sous le périoste se trouve une couche osseuse pouvant acquérir l'épaisseur de plusieurs millimètres, couche continue. Par sa surface externe elle adhère à la face profonde du périoste ; elle est lisse, dure, généralement éburnée, formée de couches superposées. La face interne répond à l'os ancien ; elle est inégale, creusée de saillies et de dépressions. Altérée par l'inflammation et par le pus dans lequel elle séjourne, elle offre une structure spongieuse qui diffère totalement de celle de la surface externe.

De même une couche osseuse surajoutée se retrouve du côté de l'os ancien et se voit nettement lorsque celui-ci est passé à l'état de séquestre. Les caractères spéciaux de cette production lui ont valu le nom d'*ostéophytes phosphoriques*. Elle est constituée par des lamelles grisâtres, fines, unies et entrecroisées entre elles sous forme d'un réticulum délicat, constituant en certains points du séquestre des plaques qui n'excèdent pas deux millimètres d'épaisseur; dans d'autres points elles sont disposées en forme de traînées, de réseaux, qui ont fait comparer leur aspect à celui de la pierre ponce, de l'éponge de platine, etc.

Ces productions nouvelles peuvent elles-mêmes renfermer dans leur intérieur des portions nécrosées.

L'étude chimique de ces ostéophytes a été faite par Bibra, qui n'y a trouvé qu'un peu de diminution des sels terreux. La substance fondamentale serait plus transparente, les canalicules médullaires plus larges, les corpuscules osseux plus petits. Ce dernier caractère surtout serait très prononcé, ce qui semble prouver que le tissu osseux de nouvelle formation est déjà prédisposé à la mort avant son entier développement.

De plus les canalicules de Havers et les vaisseaux présentent une direction perpendiculaire à celle des canaux de l'os ancien. Mais ce caractère n'a rien de spécial au fait qui nous occupe, car on le rencontre dans presque toutes les productions analogues.

Séquestre. — En dehors des ostéophytes qui le recouvrent, le séquestre de la nécrose phosphorée ne présente rien de particulier. Creusé de dépressions, irrégulier, poreux, il a une couleur grisâtre. Sa surface offre les traces de la raréfaction extrême du tissu osseux.

sauf parfois en certains points où se trouvent des plaques de tissu éburné et compacte, provenant probablement de productions sous-périostales arrachées en même temps que lui. Souvent aussi le séquestre emporte une portion plus ou moins considérable de l'os ancien auquel il adhérait.

Dans tout ce qui précède, nous avons eu surtout en vue les caractères de l'inflammation et de la mortification du maxillaire inférieur, car, pour le maxillaire supérieur, les choses se passent dans la nécrose phosphorée comme dans toutes les autres nécroses ; les séquestres n'ont rien de spécial et les couches osseuses sous-périostées font ordinairement défaut, nous devrons d'ailleurs revenir sur ce point en étudiant la régénération de l'os.

Marche de l'ostéite phosphorée. — Après avoir étudié successivement les différentes lésions qu'on y rencontre habituellement, il reste à expliquer leur mode de formation et de succession, ce qui est relativement facile, étant donnée la connaissance que nous avons de l'évolution des ostéites en général.

Nous avons vu l'inflammation, partie d'un point du périoste, s'étendre plus ou moins loin, et gagner l'os. Cette inflammation a pour caractère, sa tendance à l'extension et sa lenteur à la propagation. Dans les points où elle existe avec violence, l'ostéite sera raréfiante et le périoste produira du pus. Plus loin le périoste et l'os seront moins irrités ; il se formera dans l'os de l'ostéite condensante et sous le périoste de nouvelles productions osseuses éburnées.

Mais par suite de sa tendance à l'envahissement, l'inflammation atteindra à leur tour ces portions osseuses de nouvelle formation, et avec d'autant plus d'intensité, qu'elles sont plus vasculaires, de telle sorte qu'en ce point la raréfaction succédera à la condensation, à moins que l'irritation ne soit trop forte et que la nécrose en soit la conséquence, ce qui est fréquent. Nous comprenons ainsi pourquoi les ostéophytes attachés au séquestre présentent une raréfaction extrême, et pourquoi aussi l'os de nouvelle formation, attaché au périoste présente à sa face externe des parties éburnées, tandis que sa face interne tournée vers l'os ancien, située par conséquent en plein foyer inflammatoire, est toujours raréfiée.

Nous expliquons aussi facilement la production du séquestre ainsi que les nécroses partielles qu'on rencontre dans les portions osseuses nouvellement formées.

Élimination du séquestre. — L'élimination du séquestre est toujours très lente. L'obstacle qui le retient le plus est sa continuité avec les parties osseuses voisines, et aussi, pour le maxillaire inférieur, son invagination dans les régénérations osseuses.

Le séquestre se porte ordinairement du côté de la bouche ; la destruction des gencives et l'absence de réparation osseuse à leur niveau, lui permet de cheminer sans obstacle vers cette cavité. Quelquefois cependant on l'a vu s'échapper à l'extérieur vers l'angle de la mâchoire et la joue.

Régénération. — Elle observe très rarement à la mâchoire supérieure, et quand on l'y rencontre elle ne consiste qu'en quelques traînées fibreuses entremêlées de quelques rares incrustations osseuses. D'après M. Trélat, cela tiendrait à ce que, dans la nécrose du maxillaire supérieur, le périoste se rétracte en haut et en arrière, de sorte que lors de la chute du séquestre il n'y a plus de périoste pour le reproduire.

Cependant quelques cas de reproduction de cet os ont été signalés, et si nous les mentionnons, c'est que jusqu'ici c'est seulement à la suite de nécrose phosphorée que la régénération assez complète de la mâchoire supérieure a été observée. MM. Meyer, Jobert de Lamballe, Verneuil, Billroth, Ollier ont cité de ces exemples de réparation osseuse.

Au maxillaire inférieur elle s'observe dans la nécrose phosphorée comme dans les autres nécroses ; nous n'avons donc pas à y insister. Disons seulement que dans ce cas elle est ordinairement très incomplète, ce qui s'explique par la résorption plus ou moins prononcée des couches osseuses de nouvelle formation, ainsi que nous l'avons montré.

De plus le nouvel os ainsi formé tendrait de plus en plus à diminuer et à se résorber. (Salter.) D'autres auteurs, contrairement à cette opinion, ont montré des maxillaires reproduits à la suite de nécrose phosphorée, qui ne s'étaient nullement modifiés, même au bout d'un temps assez long. (Bristowe, Alphonse Guérin.)

Mode d'action du phosphore sur le tissu osseux. — Les expériences de Wegner ont montré que le phosphore appliqué localement sur les os détruit le périoste et consécutivement amène l'inflammation

de l'os. Mais ce n'est là qu'une action locale, et nous sommes loin des conditions dans lesquelles se produit l'ostéite phosphorée.

Diverses explications ont été proposées; nous ne pouvons les passer toutes en revue, ce qui nous entraînerait trop loin. La plus satisfaisante est la suivante: le phosphore absorbé sous forme d'acide phosphorique contenu dans l'atmosphère que respirent les ouvriers, serait dissous par la salive, traverserait la muqueuse gingivale et s'accumulant sous le périoste formerait à la surface de l'os un hyperphosphate (Salter) ou un hypophosphate (J. Simon) incompatible avec la vitalité de l'os.

Quant à la localisation si spéciale du phosphore sur les maxillaires, elle s'expliquerait par ce fait que la muqueuse gingivale est beaucoup moins résistante que le reste de la muqueuse buccale, moins pourvue de glandes, plus exposée à l'inflammation par suite du séjour fréquent de substances étrangères au niveau de la sertissure des dents et enfin par sa continuité directe avec le périoste alvéolaire.

La situation du maxillaire inférieur à la partie la plus déclive de la bouche qui permet un contact plus prolongé avec la salive, et aussi la facilité avec laquelle a lieu le décollement du périoste sur cet os, ont été données comme raison de la fréquence plus grande de l'affection en ce point.

Ostéite dite mercurielle. — Autrefois on mettait sur le compte du mercure un certain nombre d'altérations osseuses qui actuellement sont regardées comme dépendant de la syphilis. Les prétendues ostéites mercurielles n'étaient donc que des ostéites syphilitiques.

En effet, si le mercure lui-même avait sur les os une action spéciale, cette action devrait également se manifester chez les différentes classes d'individus exposés à l'intoxication mercurielle.

Or il résulte des recherches de Mitscherlich à Idria et de Junken à Almaden, de Singer et de Papenheim, que les ouvriers employés à la préparation du mercure dans les mines, aussi bien que ceux qui sont exposés aux vapeurs mercurielles dans certaines professions (doreurs, chapeliers, etc.), ne sont pas affectés de ces sortes de lésions. Parfois, il est vrai on a observé des nécroses, mais elles siégeaient exclusivement sur les maxillaires et se montraient seulement à la suite d'une stomatite intense, et il est évident que dans ce cas la lésion osseuse était la conséquence directe de l'inflammation et ne pouvait être attribuée au mercure.

On avait donc là affaire à des ostéites inflammatoires de cause locale.

Quelques auteurs (De la Porte, Stanley) semblent admettre la possibilité d'ostéites et de nécroses arsénicales; mais, outre que les faits rapportés par eux sont très discutables, leur petit nombre ne permet pas d'en donner la description.

Ostéite des tourneurs de nacre. — Signalée pour la première fois par Englisch, cette variété d'ostéite fut étudiée de nouveau par Güssenbauer, qui la décrivit d'après plusieurs cas qu'il lui fut donné d'observer.

L'anatomie pathologique de ces ostéites n'a jamais pu être faite; les lésions osseuses peuvent cependant être soupçonnées par l'étude des symptômes.

Elles surviennent surtout chez les adolescents avant l'époque où la croissance du squelette est achevée.

Elles siègent habituellement au voisinage de l'épiphyse qui se soude le plus tôt à l'os; jamais elles ne se montrent au niveau de la diaphyse. Leur accroissement se fait dans la direction de la diaphyse. Elles se manifestent habituellement par un gonflement d'abord périostique, puis osseux. D'abord molle, la tumeur devient dure, et il est évident que cette dureté est due à la production d'ostéophytes. La résolution en est la terminaison habituelle, la suppuration est exceptionnelle.

Souvent la maladie envahit à la fois plusieurs points du squelette; la récidive est fréquente.

Dans les observations publiées jusqu'aujourd'hui, les os atteints le plus souvent ont été : le maxillaire inférieur, le radius, le cubitus, le péroné et le fémur.

Pour expliquer la production de cette ostéite, Güssenbauer pense que les poussières de nacre absorbées par le poumon se décomposent. Sous l'influence de l'acide carbonique du sang, les carbonates calcaires seraient dissous; la matière organique insoluble ou conchyline pénétrerait dans le sang, et la circulation se trouverait arrêtée au niveau des artérioles voisines du cartilage épiphysaire qui ont, comme on le sait, un calibre plus étroit que partout ailleurs.

Tels sont les seuls faits que l'on connaisse sur ces ostéites, peu communes d'ailleurs. Layet, qui a visité avec soin les ouvriers nacriers de Paris, n'a pu en constater aucun cas.

OSTÉITES DES MALADIES INFECTIEUSES

Un certain nombre de lésions osseuses ont été signalées dans le cours ou à la suite des fièvres éruptives et de la fièvre typhoïde. Salter a même insisté longuement sur la nécrose exanthématique. Ces ostéites atteindraient de préférence les maxillaires et s'observeraient principalement dans la convalescence de la scarlatine. Elles surviendraient surtout chez les enfants de 3 à 8 ans, par conséquent au moment où le mouvement fluxionnaire dû à l'éruption des dents est le plus intense, ce qui est suffisant pour expliquer la périostite et la nécrose sans invoquer l'action d'un virus spécial.

Heath et Gordon Buck rapportent des cas de nécrose des maxillaires chez les adultes, consécutivement à la fièvre typhoïde.

Dans son livre, Murchison met la nécrose au nombre des complications des maladies typhoïdes, aussi bien du typhus que de la dothienentérie, bien qu'elle soit plus commune dans celle-ci. Dans deux cas il a vu la nécrose du tibia, dans deux autres cas une nécrose étendue de la mâchoire inférieure pendant la convalescence, et dans un autre cas la nécrose de l'apophyse mastoïde. Tous les malades étaient de jeunes enfants, à l'exception d'un seul, une jeune fille de 16 ans.

On voit également dans les Transactions pathologiques (T. XX, p. 290), un enfant être atteint de nécrose du tiers supérieur du fémur à la suite d'une fièvre typhoïde.

M. Gosselin, examinant les os de certains sujets morts à la suite de fièvres typhoïde et éruptives, a trouvé la moelle plus vascularisée, plus rouge et moins pourvue de graisse qu'à l'état normal, sans que pour cela le reste de l'os fût malade. Il en a déduit que dans ces cas on a affaire à de la congestion simple et non à l'inflammation de l'os.

Il doit en être ainsi le plus souvent, mais on conçoit que parfois la maladie puisse entraîner à sa suite une véritable inflammation et même la mortification de l'os aussi bien que l'inflammation et la gangrène des autres tissus, ce qui est loin d'être rare.

En tous cas, ces altérations n'ont rien de spécial, au point de vue anatomique.

CHAPITRE IV

DES ALTÉRATIONS RAPPORTÉES A L'OSTÉITE QUI SURVIENNENT SOUS L'INFLUENCE D'UNE LÉSION DU SYSTÈME NERVEUX

Les lésions du système nerveux, qu'elles soient phériphériques ou centrales, retentissent dans certains cas sur le tissu osseux et amènent des altérations de ce tissu.

Brown Séquard et Charcot, en 1859, à propos des troubles trophiques consécutifs à des affections nerveuses, citent les lésions considérables trouvées parfois au niveau des surfaces articulaires. M. Vulpian, dans ses leçons sur l'appareil vaso-moteur (1875), rappelle aussi les altérations osseuses dans les affections nerveuses. Enfin, c'est M. Charcot qui, dans ses leçons sur les maladies du système nerveux, a attiré l'attention sur ce sujet. En 1875, M. Blum, dans sa thèse d'agrégation sur les arthropathies d'origine nerveuse, rapporte des cas où les lésions osseuses étaient fort nettes.

Les troubles nerveux par suite de lésion *d'un nerf*, par exemple à la suite d'une plaie, d'une contusion, retentissent sur les os en produisant une raréfaction remarquable; la couche compacte est également diminuée d'épaisseur, enfin le tissu spongieux et le canal médullaire sont remplis de moelle rouge vasculaire.

C'est dans l'ataxie locomotrice que l'on a surtout étudié les lésions osseuses. Elles ont été signalées également dans le mal perforant. Malheureusement l'examen micrographique n'a pas été fait dans la plupart des cas, de sorte que nous sommes forcé de nous en tenir aux caractères macroscopiques pour juger de la nature de la lésion.

Citons d'abord l'examen d'os d'ataxiques fait par M. R. Blanchard : au microscope, on constate une raréfaction de la substance osseuse au pourtour des canaux de Havers, d'autant plus marquée qu'on s'approche davantage du canal central de l'os. La disparition de la substance osseuse est précédée de la décalcification plus ou moins prononcée,

limitée aux seuls points sur lesquels porte la lésion. Quand l'érosion des os est très accentuée, les canaux de Havers les plus rapprochés de la surface extérieure peuvent s'élargir et venir déboucher au dehors. En ces points, la surface libre de l'os offre un aspect déchiqueté.

D'un autre côté, M. P. Regnard a étudié au point de vue chimique des os d'ataxiques ; il a constaté entre autres choses, une augmentation considérable de graisse et une diminution énorme de phosphate de chaux (11 au lieu de 48 0/0); il conclut en disant que ce serait là une véritable lésion trophique des os.

Si nous passons en revue les observations où les os ont été examinés, nous trouvons cités presque dans toutes ces mots : ostéite raréfiante, sans que les auteurs indiquent davantage les altérations que présentaient les os (M. Vallin, Un. méd. 1879 ; M. Joffroy, 1871 ; M. Raymond, In th. de M. Blum). Cependant, dans cette dernière observation, il est dit que : autour de la cavité cotyloïde effacée, on trouve surajoutée à l'os une mince couche rugueuse de tissu osseux, dont l'aspect se rapproche plus de celui de la substance spongieuse que de la substance compacte, et qui est due probablement à de la périostite. Dans ce cas, il y aurait donc eu une véritable inflammation, de l'ostéite en un mot.

L'atrophie musculaire, l'hystérie datant de longtemps, peuvent amener des lésions osseuses, consistant soit en une dégénérescence graisseuse du tissu osseux, soit dans une atrophie de ce tissu avec conservation de la forme et du volume extérieurs ; mais les espaces médullaires, soit dans la diaphyse, soit dans l'épiphyse, sont tellement accrus, que l'os n'est guère plus constitué que par une coque de substance compacte dont l'épaisseur dépasse à peine, dans certain cas, celle d'une feuille de papier (cas de MM. Bourneville et Voulet).

En résumé, dans les observations de lésions osseuses au cours d'affections du système nerveux, nous voyons ces lésions rangées en général sous la rubrique : Ostéite raréfiante, sans que jamais on ait pu constater des traces évidentes d'inflammation du tissu osseux, sauf dans un cas. D'un autre côté, l'analyse chimique et l'examen histologique ont décelé l'existence de troubles nutritifs, de dégénérescence, qui engagent plutôt à considérer ces cas comme une véritable lésion trophique, une dystrophie des os.

C'est à cette conclusion qu'arrive aussi M. Debove (Un. méd. 1881) au sujet d'un ataxique dont il a pu examiner histologiquement le tissu osseux : Les canaux de Havers ont un diamètre double ou triple de celui du calibre normal, d'autant plus marqué qu'on s'éloigne davantage du périoste, et au voisinage de la moelle elle est telle que la substance compacte est transformée en substance spongieuse.

Au point de vue chimique, les matières grasses ont augmenté, les matières minérales ont diminué; il y aurait donc de l'ostéoporose adipeuse.

Index bibliographique.

Ostéite traumatique.

Howship. Obs. on the morbid. struct. of. Bones. (Méd. chir. Transact., 1817).

Ph. Crampton. On Periostites, (Dublin. Hosp. Rep., vol. 1, 1818).

Boyer. Traité des maladies chirurgicales, tome III, 3e édition.Paris, 1822.

Reynaud. Thèse inaug., 1829, et de l'infl. du tissu médull. des os longs. (In. Archiv. gén. de méd., 1831, t. XXVI, p. 161).

Malgaigne. Mémoire sur l'infl., l'ulcération, etc. des os. (Archiv. gén. de méd., 1832, t. XXX.

Guepratte. Des plaies dos os. (Ann. de la chir. franç. et étr. Paris, 1845.)

Gerdy. Sur l'état matériel ou anatomique des os malados. (Archiv. gén. de méd., 1836. 2e série, t. X, p. 127, et Archiv. gén. de méd., 1853, 5e série, t. II, nos d'août et de septembre).

Maisonneuve. Le Périoste et ses maladies. Th. agrég. Paris, 1839.

A. Bérard. Périoste et ses maladies. (In dictionn. en XXX vol., 1841, t. XXIII).

R. Virchow. Ueber parenchymatose Entzündung. (In Archiv. für path. Anat., Bd. IV, S. 301, 1852).

Th. Valette. Sur l'ostéomyelite après les amputations. (In. Gaz. des Hôpit., 1855).

Gerdy. De la myelite. In Mal. des org. du mouvement, 1855.

Chassaignac. Traité pratique de la suppuration. Paris, 1859.

Langenbeck. Beitrage zur Osteoplastik. Deutsche Klinik., 1859, seite 472.

J. Roux. De l'ostéomyelite et des amputations secondaires. (Mém. Acad. de méd., 24 avril 1860, avec six planches et tirage à part. Paris, 1860).

Billroth. Ueber Knochenresorption. (Arch. für Klin. Chir. Bd. II. s. 118. 1861).

P. Broca. Ostéites. (In Cyclopœdia of pract. Surgery, by Costello, vol. III. London, 1861).

Ch. Robin. Article os. (Dictionn. encyclopéd. des sciences médic., 1882).

Ranvier. Considérations sur le développement du tissu osseux. Thèse de Paris, 1865.

R. Volkmann. Zur Histol. der caries, und ostitis. (Arch. für Klin. Chir. Bd. IV., S. 439. Berlin, 1863, et Entzünd. der Knochensubstanz, ostitis in Handb. der allg. und spec. chirurg. von Pitha und Billroth. Bd. II, A. 2, l. I, s. 249. (Bibliogr. Erlang., 1865).

Jobert (de Lamballe). Contusion des os. (Union médicale, 1865).

Ollier. Traité expérimental et clinique de la régéneration des os. Paris, 1867.

Th. Holmes. Ostitis in A. System of Surgery, 2e édit., vol. III, p. 735. Londres, 1870.

Gosselin. Ostéomyelite putride. Discussion sur l'infection purulente à l'Académie de Médecine, 1871.

Boeckel. De l'ostéomyelite consécutive aux plaies par armes à feu. (Mém. de la Soc. Médic. de Strasbourg, 1872.

Legouest. Traité de chirurgie d'armée, 2e édit., 1872.

Paccoud. De l'ostéomyelite chronique. Th. Paris, 1873.

A. H. Marchand et A. Verneuil. De la médullite. In Dict. encycl. des Sc. médic., 2e série, t. IX, 1875. (Bibliog.)

F. Busch. Recherches expérimentales sur l'ostéite et la nécrose. (Archiv für Klin. Chirurgie, XXe vol., 2e fasc., p. 237. 1877).

Ranvier. Technique, p. 297 et 428. Tissu osseux et développement.

Ch. Robin. Article moelle des os. (Diction. encycl. des Sciences médic., t. IX, 2e série, p. 25. Article os).

Dejerine. Sur le mécanisme des embolies graisseuses dans les cas de traumatisme des os. Société de Biologie. (Gaz. médic., 22 février 1879).

L. Gosselin. Clinique chirurgicale de la Charité. Ostéite traumatique suppurée des os longs, t. Ier, 43e leçon, 3e édit. Paris, 1879.

Ostéites spontanées simples.

Crampton. On periostitis. Dublin, hospital Reports, t. II. 1818.

Reynaud. Sur l'inflammation du tissu médullaire des os longs. (Arch. gén. de méd., 1831, t. XXVI, p. 161).

Bérard. Maladies du périoste. (Dict. de méd. en 30 vol., t. XXIII, p. 532).

Brodie. Abcès des os. (Méd. chir. Transactions, vol. XVII, p. 239. 1832, et Illustrated lectures. London, 1846.

CHASSAIGNAC. Abcès sous-périostiques aigus. (Mém. Société de Chirurgie, 1853, t. IV, p. 281). De l'ostéomyélite. (Gaz. méd. de Paris, 1854, p. 505).

SCHUTZENBERGER. Gaz. méd. de Strasbourg, 1853.

PARISE. Mémoire sur les luxations produites par allongement des os. (Journal de Chirurgie de Malgaigne, 1854).

BROCA. Abcès dans le canal médullaire de l'humérus. (Bulletin Société de Chirurgie, t. X, p. 187. 26 octobre 1859).

GOSSELIN. Ostéites épiphysaires des adolescents. (Arch. gén. de méd., 1858, t. II, p. 513).

BOECKEL (Eug.) Sur la périostite phlegmoneuse. (Gaz. méd. de Strasbourg, 1858, p. 21).

KLOSE (de Breslau). Sur les décollements épiphysaires spontanés. (Prager Vierteljahrschrift, 1858, et Arch. gén. de méd., août 1858).

CHASSAIGNAC. Traité de la suppuration, 1859.

GAMET. Sur l'ostéite juxta-épiphysaire. Th. doct. Paris, 1862.

SOULIER. Du parallèle parfait entre le développement du squelette et celui de certaines exostoses. Th. Paris, 1864.

CRUVEILHIER (Ed.). Sur les abcès douloureux des épiphyses. Th. Paris, 1865.

HOLMES. The Lancet, mars 1866.

BESNIER. Exostose sous-unguéale. Société anatomique, mai 1866.

LOUVET. Périostite phlegmoneuse diffuse. Th. doct., 1867, Paris.

GIRALDÈS. Leçons cliniques sur les maladies chirurgicales des enfants. Paris. 1869. Article Périostite phlegmoneuse.

SEZARY. De l'ostéite aiguë chez les enfants et les adolescents. Th. Paris. 1870.

CH. CULOT. De l'inflammation primitive aiguë de la moelle des os. Th. Paris, 1871.

SALÈS. De la marche et du traitement de l'ostéo-périostite dia-épiphysaire suppurée. Th. doct. Paris, 1871.

SPILLMANN. Des différentes formes de l'ostéite aiguë. (Archiv. gén. de méd. 1873).

PONCET (de Lyon). Sur la périostite albumineuse. (Gaz. hebd. de méd. et de chir. Paris, 1874, p. 133 et 179).

GOSSELIN. Considérations sur les abcès faux des os longs et l'ostéite à forme névralgique. (Bulletin Acad. de méd., séance du 5 octobre 1875).

LAGET. Etude sur les exostoses de croissance. Th. Paris, 1876.

GOSSELIN. (Clinique chirurg. de la Charité, t. I, p. 157. 1876).

LANNELONGUE. (Société de Chirurgie. 1878).

LANNELONGUE. De l'ostéomyelite aiguë pendant la croissance. Monogr. Paris, 1879.

GOLAY. Abcès douloureux des os. Th. Paris, 1879.

Lannelongue et J. Comby. De l'ostéomyelite chronique ou prolongée. (Arch. gén. de méd., octobre, novembre et décembre 1879).

Weiss. De la tolérance des tissus pour les corps étrangers. Th. agrég. 1880.

P. Reclus. Des hyperostoses consécutives aux ulcères rebelles de la jambe. (Progrès méd. 1879).

Cottin. Ostéite épiphysaire des os longs de la main et du pied. Th. Paris, 1880.

Lagrange. Abcès des os. Th. Paris. 1880.

Variot. Exostose sous-unguéale. (Société anatom., décembre 1880).

H. Leloir. Exostose sous-unguéale. (Société anatom., 17 décembre 1880).

Lannelongue. Abcès des os. (Société de Chirurgie, 1881).

Rathery et H. Leloir. Hyperostoses généralisées. (Revue de méd.. 1881).

Ostéites rhumatismales et goutteuses.

Adams (R.) On rheumatic gout, 1857, 2e édit., 1873.

Cadiat. Sur l'ostéite rhumatismale. (France médicale, 7 avril 1877. Séance du 21 mars).

Féréol. Sur le rhumatisme ostéo-hypertrophique des diaphyses et des os plats. (France médicale, 9 juin 1877).

Cornil et Ranvier. Manuel d'histol. path., p. 418, 427 et 431.

Garrod. The nature and treatment of gout and rheumatic gout, traduit par Ollivier, annoté par Charcot. Paris, 1867.

Féréol. Des rapports de la goutte et du rhumatisme, à propos de deux autopsies de goutteux. (Union médicale, 3e série, t. VII, p. 827 et 838. 1869.

Labadie-Lagrave. Art. Rhumatisme. (Diction. de méd. et de chir. prat., t. XXXI, p. 570 et 696).

Ostéite syphilitique.

Ricord. Gazette des Hôpitaux, 1845.

Hutchinson. British. Méd. Journal, t. I, 1864.

Ranvier. Retard de l'ossification et disjonction des épiphyses chez un enfant syphilitique. Soc. Biologie, 1865.

Virchow. Pathologie des tumeurs. Trad. franç. 1869.

Wegner. Ueber hereditare Knochensyphilis bei jungen Kindern. (In Arch. für pathol. anat. u. physiol, t. L, p. 305. 1870).

Ch. Mauriac. Mémoire sur les affectations syphilitiques précoces du système osseux. Paris, 1872.

WALDEYER UND KOBNER. Beitrage zur Kenntniss der hereditaren Knochen syphilis. In Virchow's Arch., t. LV, p. 367. 1872.

PARROT. Sur une pseudo-paralysie causée par une altération du système osseux chez les nouveau-nés atteints de syphilis héréditaire. (Archives de physiologie, 1872, p. 319).

— Présentation d'os provenant d'un enfant syphilitique. (Bulletin de la Société anatomique, 1873.)

— Lésions osseuses de la syphilis héréditaire et du rachitis. (Société anatomique, 1873).

LANCEREAUX. Traité hist. et prat. de la syphilis, 2e édit., p. 180, Paris. 1873,

POPESCU. Des périostoses secondaires dans la syphilis. Th. Paris, 1873.

GILLETTE. Exostose du pubis et du fémur. (Union médicale, t. II, p. 809 et 821, 1874).

R. W. TAYLOR. Bone syphilis in Children. New-York, 1875.

DAUVÉ. Périostose de l'omoplate. Thèse Paris, 1875.

BARIE. Carie syphilitique du rocher. (Progrès médical, 1875).

PARROT. Lésions osseuses de la syphilis héréditaire. (Arch. de physiologie, 2e série, t. III, p. 133. 1876).

— Idem. (Revue mensuelle de méd. et de chir., 1877, p. 665).

— Leçons sur la pathologie de la première enfance. (Progrès médical, 6 juillet 1878).

— Perforations crâniennes spontanées chez les enfants du premier âge. (Revue mensuelle de méd. et de chir., 1879, p. 769).

KŒNIG. Chirurgie, Berlin, 1878.

CORNIL. Leçons sur la syphilis. Paris, 1879.

RICHET. Ostéo-périostite syphilitique du sinus maxillaire. (Archiv. de Dermatologie, 1880, p. 310).

JULLIEN. Traité des maladies vénériennes, 1879.

LANNELONGUE. Sur quelques cas de syphilis tertiaire congénitale. (Bulletin de la Société de Chirurgie, 1881, p. 370).

C. PELLIZZARI ET A. TAFANI. Malatti delle ossa da sifilde ereditaria. Florence, 1881.

MERICAMP. Des arthropathies syphilitiques tertiaires. Thèse Paris, 1882.

Ostéites strumeuses et tuberculeuses.

DELPECH. Traité des maladies réputées chirurgicales, t. III, p. 645 et suiv., et dans Traité d'orthomorphie, art. 2 et 49, t. I, p. 240, 1816.

BOYER. Art. Spina ventosa. In Dict. en 60 vol., Paris, 1821.

CLOQUET. Artic. Spina ventosa. Dict. en 21 volumes, Paris, 1827, t. XIX.

SERRES (de Montpellier). Observ. et Réflex., (Gaz. méd. de Paris, 1830.)

MALGAIGNE. Mémoire sur l'inflammation, la suppuration et la gangrène des os. (Archives gén. de méd., 1832.)

NICHET (de Lyon). Mémoire sur la nature et le traitement du mal vertébral de Pott. (Gazette médicale, 1835.)

NÉLATON. Recherches sur l'affection tuberculeuse des os. (Th. Paris, 1836.)

LAENNEC. De l'auscultation médiate, t. II, 1837.

PARISE. Recherches sur le mal de Pott. (In Archiv génér. de méd., 1844, t. XLII, p. 208.)

GERDY. Recherches sur la carie. (Gaz. hebdomadaire, n° 27, 1854.)

VARRANGUIEN DE VILLEPIN. Du spina ventosa, th. Paris, 1855.

GONZALES ECHEVERRIA. Sur la nature des affections dites tuberculeuses des vertèbres. Thèse de Paris, 1860.

R. VOLKMANN. Zür Histologie des caries und Ostitis. (Archiv. fur klinische Chirurgie de Langenbeck, t. IV, 1863.)

VILLEMIN. Bulletin de l'Académie de médecine, 5 décembre 1865.

VIRCHOW. Traité des tumeurs, 1867.

RANVIER. Tubercules du tissu osseux. (Archives de physiologie normale et pathologique, 1868, p. 87.)

FRIEDLANDER. Sammlung Klinischer Vortraege, 1871.

OLLIER. Article carie. (Dict. Encyclopéd., 1871.)

GRANCHER. Unité de la phthisie, th. Paris, 1873.

THAON. Recherches sur l'anatomie pathologique de la tuberculose, Paris, th. 1873.

WILSON FOX. Pathological Sociéty, London, 1873.

PARROT. Bullet. Société anat. de Paris, 5e série, t. VIII, 1873.

VOGUET. Sur la dactylite strameuse infantile, thèse de Paris, 1877.

KOSTER. Ueber locale tuberculose. (Centralblatt, 1877.)

GOETZ. Etude sur le spina ventosa, th. Paris. 1877.

CHARCOT. Cours de la Faculté, 1877 et 1878.

CORNIL. (Journal de l'Anatomie et de la Physiologie, 1878.)

VOLKMANN. Sammlung Klinischer Vortraege, 1879.

KONIG. Die Tub. der Knochen und Gelenke und die Fortschritte in die Behandlung dieser Krankheit (Sammlung Klinischer. Vort. 1882); — Die Tuberculose der Gelenke (Deutsche Zeitschrift, 1879).

GRANCHER. Dictionnaire encyclopédique, article scrofule, 1880.

PARROT. (Gazette médicale de Paris, 1880.)

G. FEURER. Anatomische Untersuchungen ueber Spondylitis. Virchow's Archiv. B. 82, 1880.

LANNELONGUE. Abcès froids et tuberculose osseuse, monographie, 1881.

KIENER. Société médicale des hôpitaux, 11 février 1881.

H. Martin. Etude expérimentale des rapports qui paraissent exister entre la tuberculose et la scrofulose. (Revue de médecine, 1882, p. 296.)

Koch. Berlin Klin. Wochenschrift, 10 avril 1882, et in Journal des connaissances médicales, 1882.

Kiener. Des rapports de l'inflammation et de la tuberculose.(Union médicale, jeudi 22 mars 1883 et jeudi 29 mars 1883.)

Hanot. Des rapports de l'inflammation avec la tuberculose. Thèse d'agrégation, 1883.

Malassez et Vignal. Société de biologie. Séance du 12 mai 1883.

P.-L. Kiener et A. Poulet. De l'ostéopériostite tuberculeuse chronique ou carie des os. (Archives de physiologie, 15 février 1883.)

Des ostéites résultant de l'action sur l'organisme de certaines substances nuisibles, ou survenant dans le cours des maladies infectieuses.

Lorinser. Nécrose phosphorée. (Medicinische Jarhrbücher, Vienne, 1851 et 1845.

Trélat. Nécrose phosphorée. Thèse d'agrégation, 1847.

Geist. Régénération de la mâchoire inférieure, après une nécrose totale provoquée par les vapeurs du phosphore, 1847.

Bibra und Geist. Die Krankheiten der Arbeiter in den phosphorzundholz fabriken, etc. Erlangen, 1849.

Hervieux. De la nécrose des mâchoires sous l'influence du phosphore (Union Médicale, 1848, p. 200).

Stanley. Diseases of the Bones. London, 1849.

J. Simon. Med. Times, 1850, vol. I, p. 41.

Meyer. Wurtemb. med. Correspondenzblatt., n° 24, 1851.

Verneuil. Soc. Chirurgie, 5 juin 1862.

Bristowe. On the manufactories in which phosphorus is produced and employed. In the fifth Rep. of the med. Officer in the privy Coneil on the relat. of. Ph. and its manufactures to the quest. of. Publ. Health. — Londres. 1863.

Gordon Buch. Transactions of the New-Kork. State Medical Society, February, 1864.

De la Porte. Thêse. Paris, 1869.

Heath. Medical Times and Gazette, 18 décembre 1869.

Englisch. Wiener méd. Wochenschr. 1870.

Salter. Phosphorus diseases in Holmes System of Surgery, t. IV, p. 370, 1870.

Alph. Guérin. Soc. chirurgie, 20 décembre 1871.

Wegner. Archiv. für pathol. anat. u. Phys. u. für Klin. Medicin., 45 Bd, 1 u, 2 Heft, 1872, et Gaz. hebd., novembre 1872.

Guyon. Dictionnaire encyclopédique, art. maxillaire, 1872.

Gussenbauer. Arch. für klin. Chirurg., vol. XVIII, fasc. 4, p. 630, 1875, et In revue Hayem, t. 6, p. 608.

Layet. Dictionnaire encyclopédique, art. nacriers, 1876.

Hallopeau. Du mercure. Thèse d'agrégation, 1878.

Murchison. A treatise on the continued fevers of great Britain. Londres. 1873. De la fièvre typhoïde. Trad. franç. Paris, 1879.

O. Ollier. Régénération des os, t. II, p. 16.

Ostéites dites nerveuses.

Brown-Séquard. Journal de phys., t. II, p. 75, 1859.

Charcot. Journal de physiologie, t. II, p. 108, 1859.

E. Boeckel. Coxalgie hystérique; lésions osseuses (Gaz. méd. de Strasbourg, 1870.)

Bourneville et Voulet. De la contracture hystérique permanente, 1872, p. 84.

Charcot. Leçons sur les maladies du système nerveux (1re édit. 1873, p. 24.

Vulpian. Leçons sur les maladies de l'appareil vasomoteur, 1875.

Blum. Des arthropathies d'origine nerveuse (th. d'agrégation de 1875, p. 4, 34, 78 et suiv.).

Vallin. Altérations des os maxillaires dans l'ataxie locomotrice (Un. méd. nov. 1879.)

P. Regnard. Analyse chimique d'os d'ataxiques (Ac. des sc., 15 décembre 1879, et Revue d'Hayem, t. XVI, p. 48, 1880).

R. Blanchard. Sur les modifications des os dans l'ataxie locomotrice (Gaz méd., nos 10 et 15, 1881,)

Buzzard. Lésions osseuses dans l'ataxie locomotrice (Revue d'Hayem, t. XVIII, 1er fasc. 1881, p. 525.)

Debove. Des altérations du tissu osseux chez les hémiplégiques. (Un. méd. 1881, p. 1069.)

Debove. Contribution à l'étude des arthropathies tabétiques (Arch. de neurologie, 1881, no 5.

Seeligmüller. Lésions osseuses dans l'ataxie locomotice (Revue d'Hayem, t. XX, 1er fasc., 1882, p. 152.)

Traités généraux.

DUVERNEY. Traité des maladies des os. Paris, 1751.

J. L. PETIT. Traité des maladies des os. Paris, 1767.

GERDY. Sur l'état matériel ou anatomique des os malades. (Arch. gén. méd., 1836, 2e série, t. X, p. 127.)

— Sur l'inflammation des os ou ostéite. (Arch. gén. de méd., août sept. 1855, 5e série, t. II.

BRANSBY COOPER. Diseases and Inflammations of Bones. London, Med. Gazette, 1847.

CRUVEILHIER. Traité d'anatomie path. gén., 1862.

VOLKMANN. Handbuch der allgemeinen und speciellen Chirurgie von Pitha und Billroth. Erlangen, 1865, Bd III, abth. 2.

BILLROTH. Eléments de pathologie chirurgicale générale. Traduction française, 1868.

HOLMES (T) System of Surgery, vol. III, London, 1870.

GOSSELIN. Article ostéite. (Nouveau Dict. de Méd. et de Chir. prat., t. XXV, 1878.

HEYDENREICH. Article os. (Dict. encycl. des Sciences médicales, 2e série, t. XVIII, 1re partie).

V. de plus les classiques BOYER, DENONVILLIERS et GOSSELIN, VIDAL (DE CASSIS, NÉLATON, FOLLIN, JAMAIN et TERRIER, CORNIL et RANVIER).

Fig 1

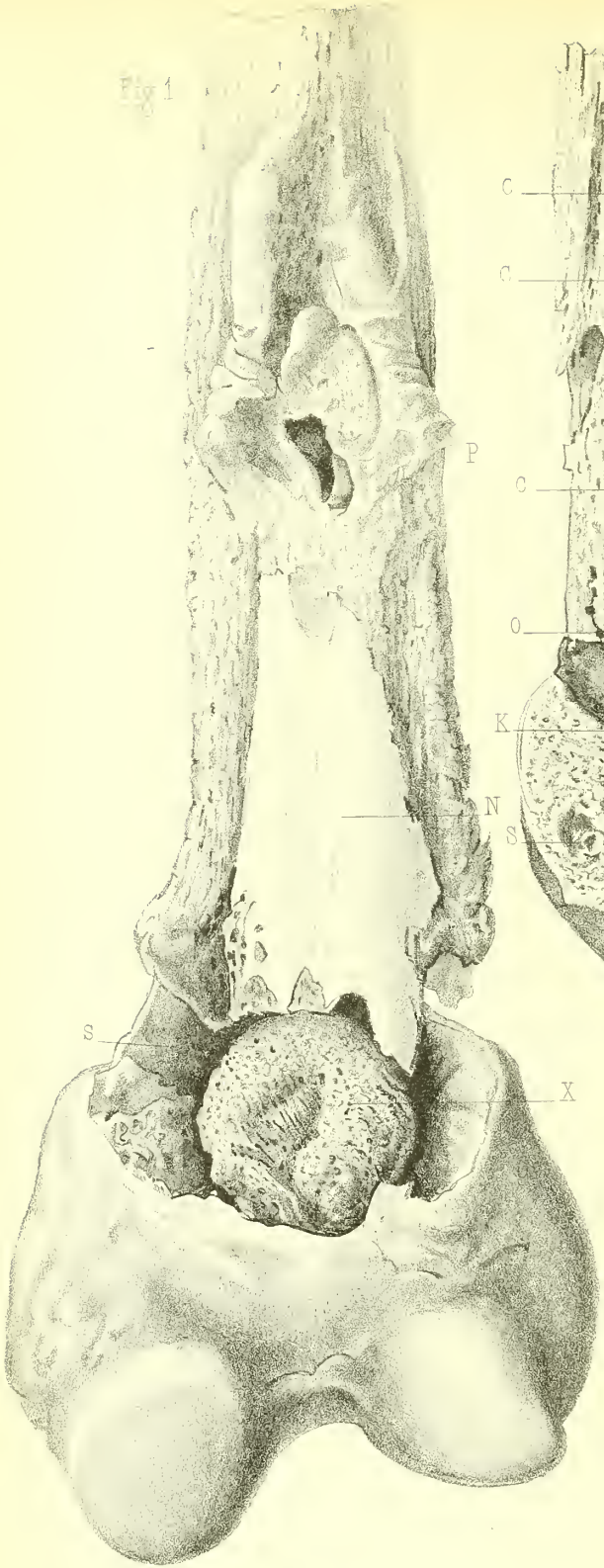

Fig 2

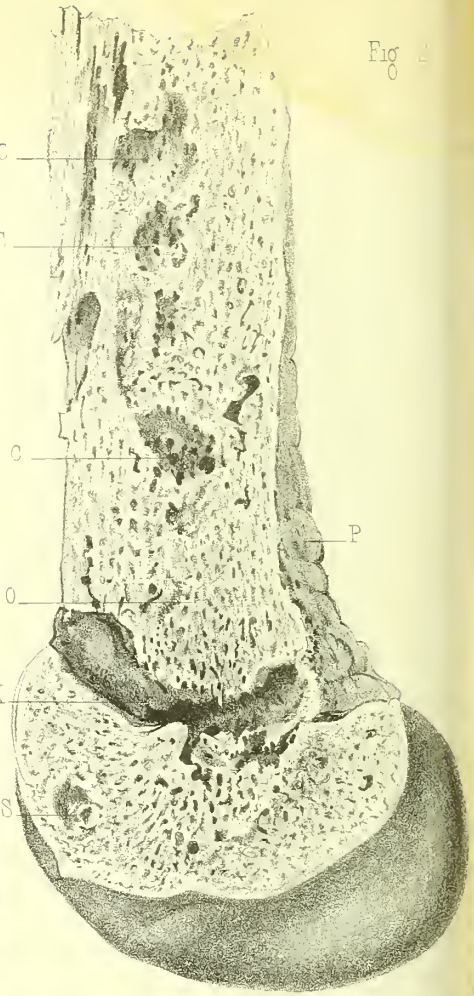

A Lemercier imprimeur

imp. Lemercier & Cie Paris

EXPLICATIONS DES PLANCHES

PLANCHE I

Pièces provenant du Musée de M. Lannelongue (Hôpital Trousseau).

Fig. 1. — (N° 75 de la collection de M. Lannelongue.) — **Ostéite diffuse de l'extrémité inférieure du fémur droit,** datant de trois mois lorsqu'on a pratiqué l'amputation de la cuisse. — Garçon de 13 ans.

N Séquestre compacte de la diaphyse en partie libre et en partie invaginé.

X Gros séquestre du tissu spongieux libre.

S Séparation complète de l'épiphyse et de la diaphyse.

P Productions périostiques très prononcées.

Fig. 2. — (N° 89 de la collection de M. Lannelongue.) — **Ostéite diffuse du fémur droit,** datant de quatre mois. — Garçon de 14 ans.

P Produits périostiques très prononcés.

K Cavité suppurante située à l'union de l'épiphyse avec la diaphyse, et communiquant avec l'extérieur.

O Os atteint d'ostéite raréfiante et présentant un certain nombre de cavités. (c, c, c.)

S Cavité creusée dans l'épiphyse.

PLANCHE II

Pièces provenant du Musée de M. Lannelongue (Hôpital Trousseau).

Fig. 1. — (N° 86 de la collection de M. Lannelongue.) **Homme de 26 ans atteint d'ostéite diffuse 10 ans auparavant.**

T Hyperostose totale du tibia. Le canal médullaire (C) a disparu en grande partie.

A Abcès osseux.

B Abcès osseux pourvu d'une membrane pyogénique (M).

P Productions périostiques.

Fig. 2. — (N° 87 de la collection de M. Lannelongue.) — **Ostéite diffuse du fémur,** 40 ans de durée. — Homme de 52 ans ayant eu une ostéite diffuse aiguë à l'âge de 12 ans.

K S Tissu osseux, très raréfié au niveau de la diaphyse et de l'épiphyse.

P Produits périostiques. Criblures et ulcérations à la surface de l'os.

E Grandes cavités anfractueuses irrégulières, tapissées par une membrane dense, fibreuse, et contenant un liquide séreux.

F Canal médullaire.

Fig. 1

Fig. 2

Meheux gth

Im

Fig. 1.

$\frac{14}{1}$

Fig. 2.

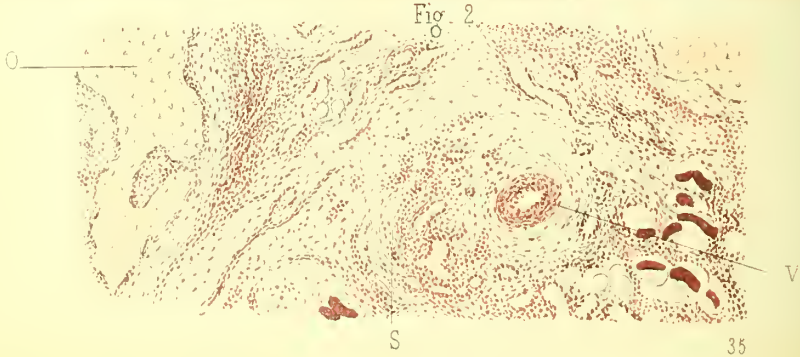

$\frac{35}{1}$

A. Karmanski ad. nat. del et chromolith

PLANCHES III ET IV

Ostéite scléro-gommeuse de l'extrémité inférieure du radius, d'après les préparations de M. H. Leloir.

PLANCHE III

Fig. 1. — **Coupe d'ensemble.**

A Néoplasme gommeux.

B Travées osseuses atteintes à un degré plus ou moins prononcé d'ostéite raréfiante.

C Partie en transformation scléreuse du néoplasme gommeux.

V V Vaisseaux à paroi très sclérosée et épaissie (artérite syphilitique).

D Périoste et tissu adipeux.

Fig. 2. — **Portion scléreuse de l'ostéite gommeuse.**

O Os atteint d'ostéite raréfiante.

V Vaisseau sclérosé.

S Tissu conjonctif scléreux contenant çà et là des cellules embryonnaires et fibro-plastiques.

PLANCHE IV

Fig. 3. — **Portion gommeuse au début de l'évolution, avec îlots gommeux embryonnaires et cellules géantes. — Ostéite raréfiante.**

O Os atteint d'ostéite raréfiante.

N Nodules embryonnaires avec cellules géantes (follicules gommeux).

S Séquestre atteint d'ostéite raréfiante.

Fig. 4. — **Portion scléro-gommeuse.**

O Os (ostéite raréfiante).

N Follicule gommeux embryonnaire avec cellules géantes plus rares que dans la préparation précédente.

E E Portion scléro-gommeuse.

Fig 3



N

$\frac{60}{1}$

Fig. 4



$\frac{60}{1}$

Imp Lemercier & Cie Paris

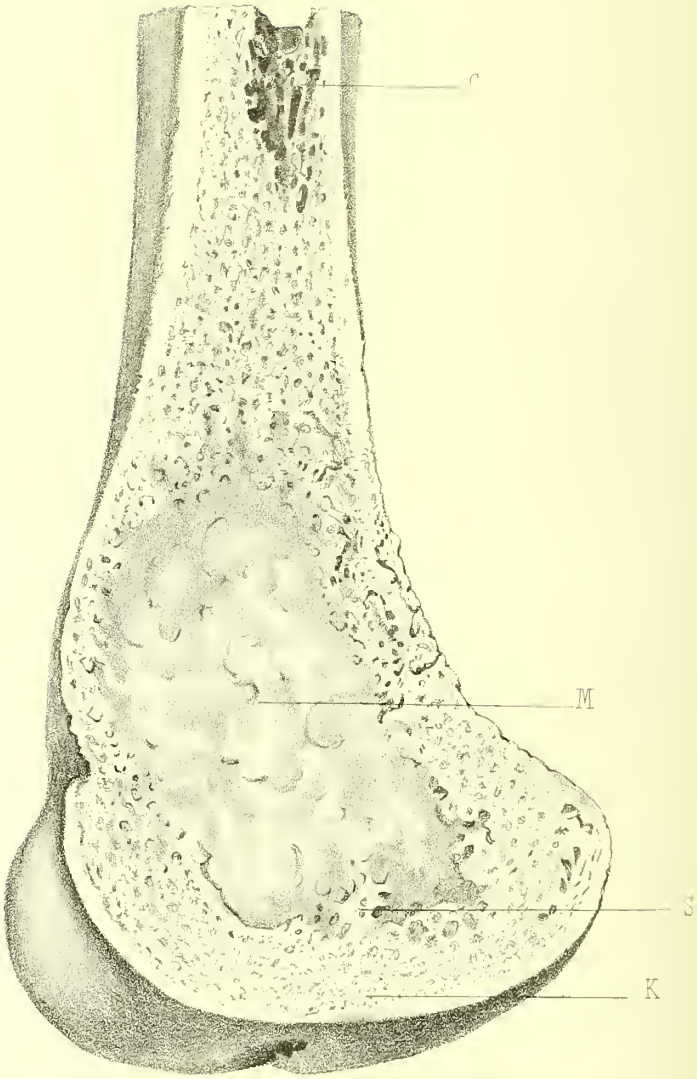

A Karmanski ad nat del

Imp Lemercier & Cie Paris

PLANCHE V

Fémur d'un homme de 38 ans, amputé par M. Berger le 16 mai 1883, et atteint de tubercule infiltré.

M Cavité remplie d'une moelle fibro-caséuse.

K Substance osseuse infiltrée jusqu'au cartilage diarthrodial par de la matière caséuse puriforme.

S Petit séquestre dur, éburné, un peu mobile, situé sur la paro de la cavité.

C Canal médullaire.



Fig. 1

11/1

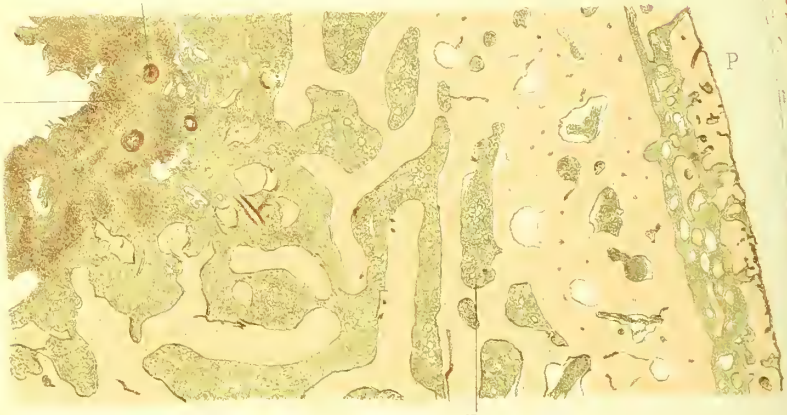

Fig. 2

11/1

Fig. 4

11/1



1/2

PLANCHE VI

Fig. 1. — (Pièce portant le n° 79 de la collection de M. Lannelongue).

Ostéite diffuse aiguë du fémur droit, 26 jours après le début de l'infection. Garçon de 14 ans.

E B Infiltration purulente de toute l'extrémité supérieure du fémur. — L'articulation coxo-fémorale était pleine de pus.

C Pus verdâtre remplissant le canal médullaire. — Infiltration de pus plus discrète dans l'extrémité inférieure de la diaphyse.

F. Un peu de pus dans l'épiphyse inférieure. — Articulation du genou intacte.

Fig. 2. — **Coupe transversale de la dyaphyse d'un fémur d'enfant** atteint d'ostéite diffuse suppurée. (D'après une préparation de M. Vignal, Collège de France.)

P Produits sous-périostiques infiltrés de pus.

M Moelle du canal médullaire purulente.

H Pus dans les canaux de Havers dilatés.

V Vaisseaux.

Fig. 3. — **Ostéite raréfiante.** (Préparation personnelle.)

A Espace médullaire rempli de cellules embryonnaires.

B Trabécules osseuses érodées.

O Os normal.

Fig. 4. — **Coupe de spina ventosa.** (Préparation de M. Vignal Collège de France.)

O Os sous-périostique de nouvelle formation.

N Tissu fongueux gélatiniforme, d'aspect jaunâtre. Séquestre central dont les bords sont érodés et offrent les lésions d'ostéite raréfiante.

PLANCHE VII

Fig. 1. — **Ostéite condensante.**

Exostose du crâne provenant du service de M. Parise, de Lille. (Préparation de M. H. Leloir.)

O Tissu osseux.

H Canalicules de Havers diminuées de volume.
Dans certains points de la préparation, ces canalicules sont moins nombreux que dans l'état normal.

H' Canalicule de Havers à peu près normal.

Fig. 2 et 3. — **Coupes d'os atteintes d'ostéite tuberculeuse** (Préparation de M. Kiener, du Val-de-Grâce.)

Ces deux coupes représentent deux portions d'os voisines, l'une (fig. 2), dans laquelle l'os est normal; l'autre (fig. 3), dans laquelle les trabécules osseuses sont énormément épaissies et condensées.

A Os.

B Espace médullaire.

Fig. 4. — **Carie.** (Préparation personnelle.)

O Os atteint d'ostéite raréfiante.

A Lacune de Howship.

I Nodule tuberculeux avec état vitreux central.

V Vaisseaux.

E Tissu embryonnaire en nappe.

G Vésicules adipeuses.

Fig. 5. — **Tubercule osseux.**

O Os érodé sur ses bords.

E Nodule tuberculeux avec G G G, cellules géantes, couronne de cellules épithéloïdes et cellules embryonnaires.

PL. VI.

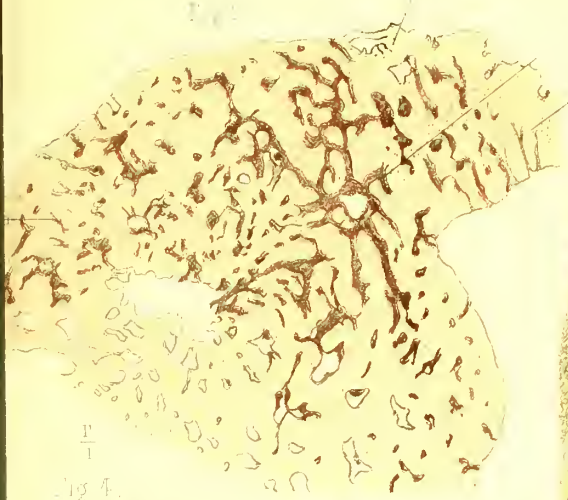

$\frac{1}{1}$

Fig. 4.

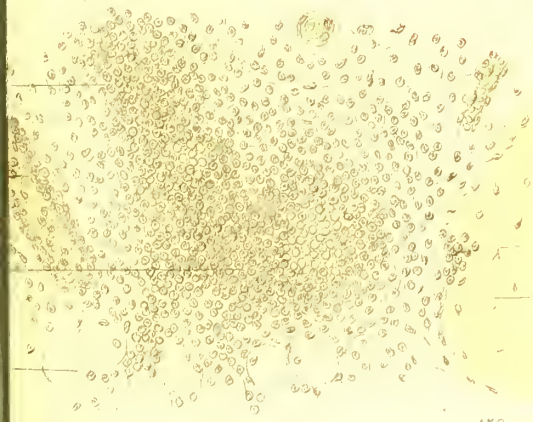

$\frac{150}{1}$

Fig. 5

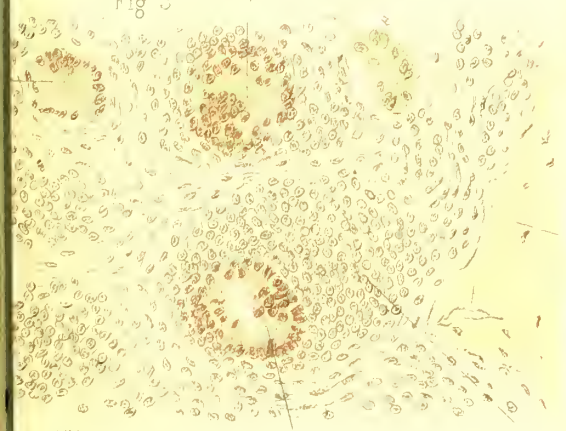

$\frac{150}{1}$

Fig. 2

$\frac{4}{1}$

Fig. 3

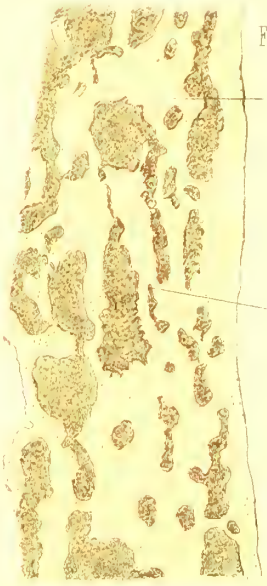

$\frac{11}{1}$

Imp. Lemercier & Cie Paris